

# Remoção cirúrgica de odontoma composto em maxila com achado tomográfico sugestivo de cisto do ducto nasopalatino

*Surgical removal of compound odontoma in maxilla and suggestive tomographic image of nasopalatine duct cyst*

*Remoción quirúrgica de odontoma compuesto en maxila con achado tomográfico sugestivo de cisto del ducto nasopalatino*

Jhonatan Thiago **LACERDA-SANTOS**<sup>1</sup>

Gélica Lima **GRANJA**<sup>2</sup>

Jalber Almeida dos **SANTOS**<sup>3</sup>

José Cadmo Wanderley Peregrino de **ARAÚJO-FILHO**<sup>4</sup>

Julliana Cariry Palhano **FREIRE**<sup>5</sup>

Eduardo **DIAS-RIBEIRO**<sup>6</sup>

<sup>1</sup>Departamento de Odontologia, Faculdades Integradas de Patos, FIP, 58704-000 Patos - PB, Brasil

<sup>2</sup>Departamento de Odontologia, Universidade Federal de Campina Grande, Campus Patos, UFCG, 58708-110 Patos - PB, Brasil

## Resumo

Os odontomas são lesões benignas, que se apresentam com maior frequência nos maxilares e são encontrados com rotina em exames radiográficos. São classificados em composto, complexo e misto. O presente estudo tem por objetivo relatar um caso sobre remoção cirúrgica de odontoma composto em região anterior da maxila de um paciente de 18 anos, do sexo masculino e também destacar um achado tomográfico de um possível cisto do ducto nasopalatino. O tratamento proposto foi a exérese da lesão em ambiente ambulatorial sob anestesia local, através de acesso envelope na região palatina e triangular em região vestibular. O paciente está em acompanhamento clínico radiográfico durante sete meses e não apresenta sinais de recidiva.

**Descritores:** Cirurgia Bucal; Odontoma; Anormalidades Dentárias; Tomografia Computadorizada de Feixe Cônico.

## Abstract

Odontomas are benign lesions, which present more frequently in the jaws and are routinely found in radiographic examinations. They are classified into compound, complex and mixed. The aim of this study is to report a case of surgical removal of compound odontoma in the anterior region of the maxilla at an 18 year old male patient. Also this paper objective to highlight a tomographic finding which suggests a possible nasopalatine duct cyst. The proposed treatment was the excision of the lesion in an outpatient setting under local anesthesia, through an envelope access in the palatal and triangular region in the vestibular region. The patient is in radiographic clinical follow-up for seven months and shows no signs of relapse.

**Descriptors:** Surgery, Oral; Odontoma; Tooth Abnormalities; Cone-Beam Computed Tomography.

## Resumen

Los odontomas son lesiones benignas, que se presentan con mayor frecuencia en los maxilares y se encuentran con rutina en exámenes radiográficos. Se clasifican en compuesto, complejo y mixto. El presente estudio tiene por objetivo relatar un caso sobre remoción quirúrgica de Odontoma compuesto en región anterior de la mandíbula de un paciente de 18 años, del sexo masculino y también destacar un hallazgo tomográfico de un posible cisto del ducto nasopalatino. El tratamiento propuesto fue la exéresis de la lesión en ambiente ambulatorio bajo anestesia local, a través de acceso sobre en la región palatina y triangular en región vestibular. El paciente está en seguimiento clínico radiográfico durante siete meses y no presenta signos de recidiva.

**Descriptores:** Cirugía Bucal; Odontoma; Anomalías Dentarias; Tomografía Computarizada de Haz Cónico.

## INTRODUÇÃO

Os odontomas são lesões benignas, definidas pela Organização Mundial de Saúde como tumores de origem odontogênica, mas também são aceitos como anomalia do desenvolvimento, denominado de hamartoma<sup>1,2,3</sup>. Foram descritos pela primeira vez por Paul Brocain em 1867<sup>3</sup>, e geralmente apresentam-se como uma massa anormal de tecido dentário calcificado, representando uma anormalidade com variáveis de tamanho e forma<sup>1</sup>. Dos tumores odontogênicos, é o que se apresenta com maior frequência nos maxilares e geralmente são encontrados em exame radiográfico de rotina, sendo caracterizado por seu crescimento lento, comportamento não agressivo e são diagnosticados entre a segunda e terceira décadas de vida<sup>4,5</sup>.

A etiologia do odontoma permanece desconhecida, várias teorias foram propostas como fator causal, dentre elas, trauma, infecção, histórico familiar e mutação genética surgiram como possibilidade<sup>3,6</sup>. Clinicamente, a maioria dos odontomas são assintomáticos<sup>5</sup>, no entanto, alguns sinais podem ser observados, como, dor, infecção, linfadenopatias regionais, expansão óssea alveolar e deslocamento dentário<sup>4</sup>.

Os odontomas são subdivididos em três tipos a partir de critérios histológicos, composto, complexo e misto<sup>7</sup>. Os odontomas compostos consistem em vários dentículos, com alto grau de diferenciação morfológica<sup>6</sup>, envolvidos por uma cápsula do tecido conjuntivo semelhante ao folículo que circunda um dente normal<sup>2,4</sup>. Os odontomas complexos aparecem como um padrão amorfo e desordenado de tecidos dentários calcificados, envolvidos por uma cápsula de tecido

conjuntivo, constituída por ilhas de epitélio odontogênico, externamente apresenta células de tecido mole com formação de dentina e esmalte, que não se assemelham à morfologia dentária. Raramente o Odontoma pode se apresentar como misto, correspondendo a combinação dos tipos composto e complexo<sup>7,8</sup>.

Radiograficamente, os odontomas apresentam-se com aspecto radiopaco, bem definido, circundado por um halo radiolúcido, envolvido por uma fina linha esclerótica<sup>1,9</sup>.

O cisto do ducto nasopalatino (CDNP) é um cisto do desenvolvimento, intraósseo, corresponde a 1% de todos os cistos maxilares e se origina a partir dos remanescentes do ducto nasopalatino<sup>10,11</sup>. Apesar de na maioria dos casos o CDNP ser descoberto através de achados radiográficos, seu diagnóstico é baseado na história clínica, exame clínico e exames complementares<sup>10</sup>.

Diante da sobreposição e distorção presente nas radiografias bidimensionais, a tomografia computadorizada de feixe cônico (TCFC) é um exame que supera essas limitações, tornando-se fundamental para o diagnóstico e planejamento cirúrgico de lesões císticas e tumorais, por proporcionar com exatidão o tamanho da lesão e proximidade com estruturas adjacentes<sup>11</sup>.

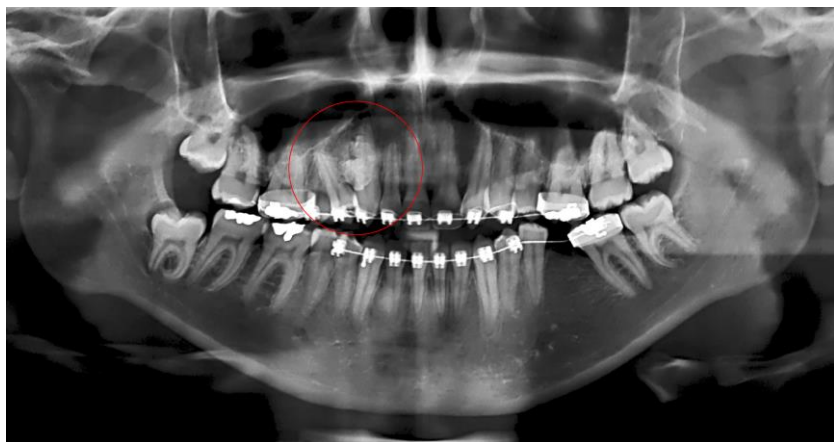
O presente estudo tem por proposta relatar um caso sobre a remoção cirúrgica de Odontoma composto em região anterior da maxila e também destacar um achado tomográfico de um possível cisto do ducto nasopalatino no mesmo paciente.



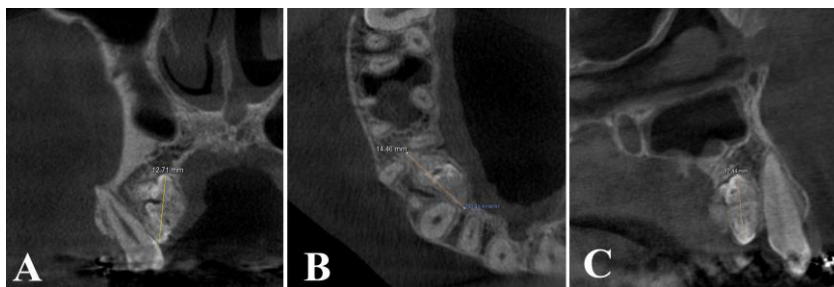
## CASO CLÍNICO

Paciente do sexo masculino, 18 anos de idade, feoderma, compareceu à clínica de pós-graduação em cirurgia bucal, referenciado de seu cirurgião-dentista após queixa de aumento de volume na região palatina. Durante a anamnese, o paciente não relatou nenhuma alteração sistêmica ou doença de base, como também nenhum trauma na região acometida. Ao exame clínico intraoral, foi observado aumento de volume no palato entre os elementos 13 e 14. Realizou-se palpação na região, no qual, a lesão apresentou-se com consistência dura, sem sintomatologia dolorosa relacionada. O paciente já compareceu a clínica com exame ortopantomográfico (Figura 1), sendo observada presença de pequenas estruturas calcificadas com radiopacidade semelhante à de estruturas dentárias, delimitada por uma linha radiolúcida, localizada no terço médio das raízes dos dentes 13 e 14, com deslocamento radicular do elemento 14, sugestiva de odontoma composto. Para melhor localização, delimitação, relação com estruturas anatômicas e planejamento cirúrgico da lesão, foi solicitado um exame de tomografia computadorizada de feixe cônico (TCFC).

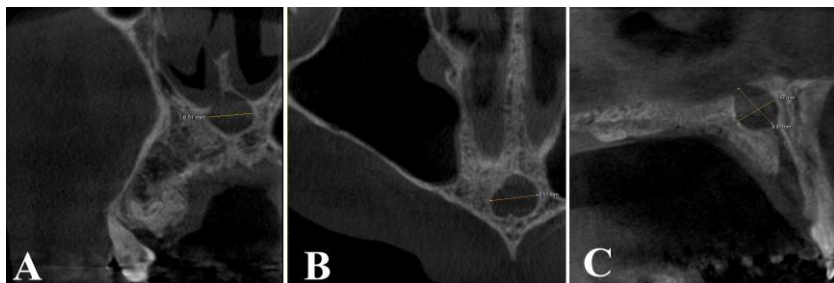
No exame tomográfico foi visualizado o odontoma composto na cortical óssea palatina que se estendia do dente 12 ao 15, apresentando íntimo contato com as raízes dos dentes 15, 14 e 13 (Figura 2) e reabsorção radicular externa leve no dente 15. Ao analisar o volume tomográfico, verificou-se um aumento do espaço do canal nasopalatino, próximo ao assoalho da fossa nasal, tendo como hipótese diagnóstica de cisto do ducto nasopalatino (Figura 3), assim optou-se pelo tratamento conservador.



**Figura 1:** Exame ortopantomográfico exibindo lesão localizada entre os elementos 13 e 14.



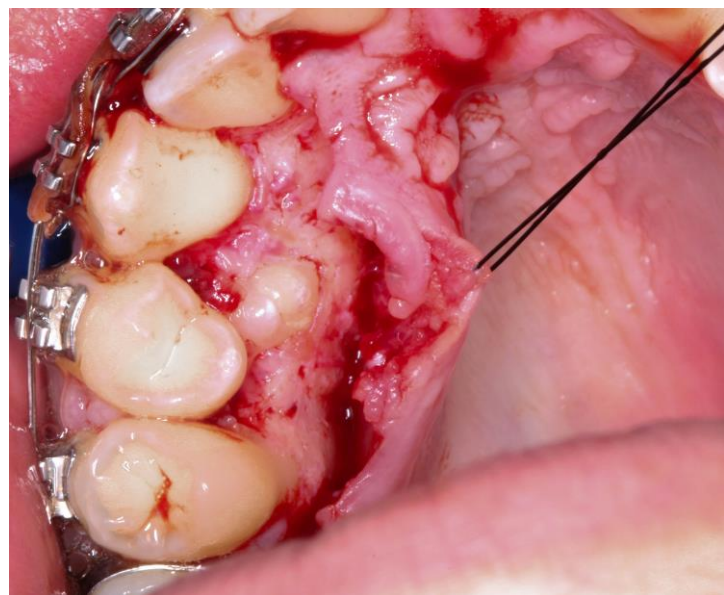
**Figura 2:** Mensurações do odontoma composto em exame de TCFC. a) Presença de dentículos com densidade semelhante a estruturas dentárias; b) Lesão estendendo-se do elemento 12 ao 15, medindo 14,4mm; c) Lesão localizada na cortical óssea palatina.



**Figura 3:** Achado tomográfico sugestivo de cisto do ducto nasopalatino. a) Lesão hipodensa, circunscrita e bem delimitada; b) localizada na região de linha média, medindo 8,5 mm; c) Lesão na região do canal incisivo estendendo-se superiormente à fossa nasal.

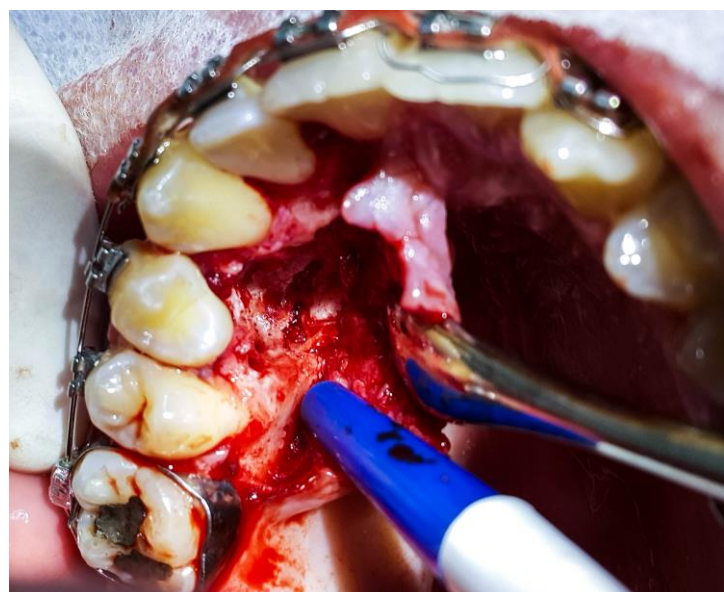
Foi proposta então a remoção cirúrgica do odontoma, cuja conduta medicamentosa pré-operatória, foi adotado o uso

via oral de 02 cápsulas de amoxicilina 500mg (Neo Química, São Paulo, SP, Brasil), e 02 cápsulas de dexametasona 4mg (Teuto Brasileiro S/A, Anápolis, GO, Brasil) ambos uma hora antes do procedimento. Realizou-se antisepsia extraoral com digluconato de clorexidina 2% (Riohex®, Rioquímica, São José do Rio Preto, SP, Brasil) e antisepsia intra-oral com digluconato de clorexidina 0,12% (Colgate-Palmolive®, São Bernardo do Campo, SP, Brasil). A cirurgia foi realizada em ambiente ambulatorial, sob anestesia local com cloridrato de articaína 4% com epinefrina 1:100.000 (Articaine®, DFL Indústria e Comércio Ltda, Rio de Janeiro, RJ, Brasil). A técnica cirúrgica adotada foi uma incisão envelope da mesial do elemento 12 até a distal do elemento 16, preservando o nervo nasopalatino. Em seguida foi realizado descolamento mucoperiosteal, no qual já foi possível observar uma pequena porção da lesão (Figura 4).



**Figura 4:** Visualização imediata da lesão após o descolamento mucoperiosteal.

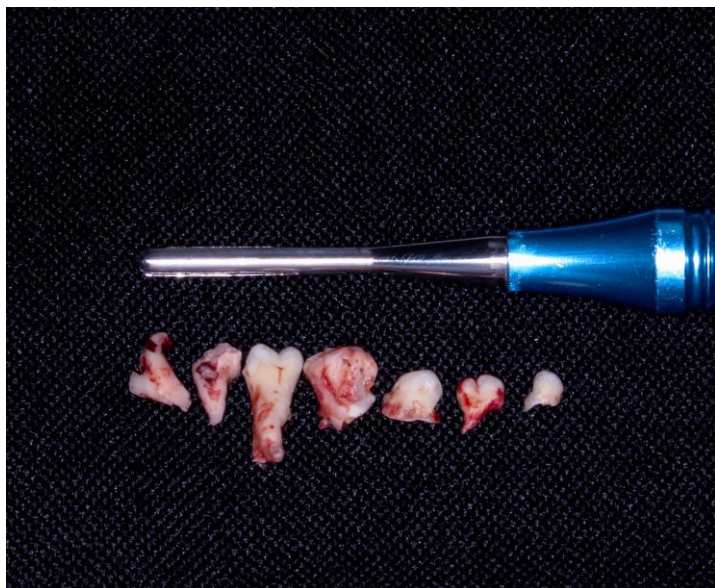
Procedeu-se com a osteotomia com broca esférica carbide diamantada n.º6 (Angelus Prima Dental Ltda, Londrina, PR, Brasil) montada em peça de mão reta cirúrgica, sob irrigação abundante com solução salina estéril de cloreto de sódio à 0,9%. Após a realização da osteotomia e boa visualização da lesão, os dentículos foram removidos com o auxílio de alavanca Apexo 303 (Quinelato® Schobell Industrial Ltda, Rio Claro, SP, Brasil). Devido a extensão intraóssea da lesão e seu íntimo contato com os elementos dentários, foi observado uma leve mobilidade do elemento 14. Para confirmação da remoção de toda a lesão foi realizado uma radiografia periapical transoperatória, verificando a presença de um fragmento lesional próximo a crista alveolar entre os elementos 13 e 14. Devido à pouca estrutura remanescente de suporte e limitada visualização do resto lesional (Figura 5), foi realizado um acesso em região vestibular com uma incisão triangular na distal do elemento 13, seguido de descolamento mucoperiosteal e osteotomia para localização da lesão.



**Figura 5:** Loja cirúrgica após remoção dos dentículos.

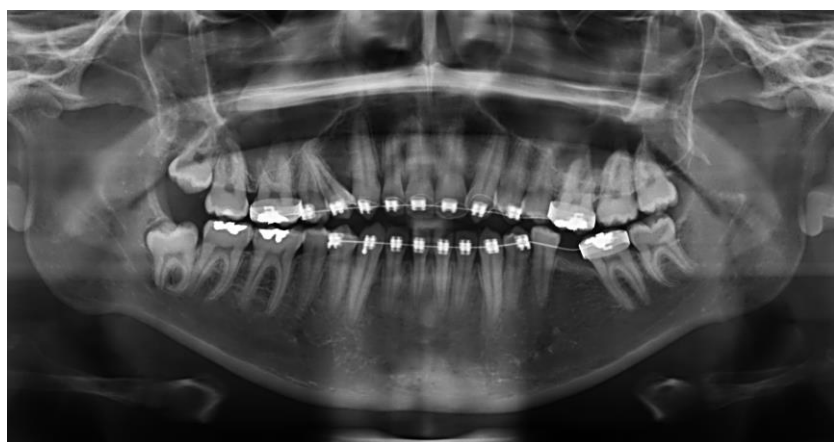


A remoção do denticulo foi realizada com alavanca Heidbrink (Quinelato® Schobell Industrial Ltda, Rio Claro, SP, Brasil). Após a remoção da lesão, totalizando 07 denticulos (Figura 6), as peças foram encaminhadas para análise anatomopatológica e na loja cirúrgica foi realizada irrigação em abundância.



**Figura 6:** Macroscopia dos espécimes patológicos, no qual foram removidos 07 denticulos.

Os retalhos foram reposicionados sobre o acesso e suturados com fio de seda 3.0 (Ethicon®, Johnson & Johnson, São José dos Campos, SP, Brasil). Como conduta medicamentosa pós-operatória, foi administrado amoxicilina 500mg (Neo Química, SP, Brasil) de 8/8 horas durante 05 dias e trometamol ceterolaco 10 mg (Toragesic®, Germed Farmacêutica LTDA., Hortolândia, SP, Brasil) de 8/8 horas, nas primeiras 72 horas para controle da sintomatologia dolorosa pós-cirúrgica. Para controle químico do biofilme foi prescrito digluconato de clorexidina 0,12% (Colgate-Palmolive®, São Bernardo do Campo, SP, Brasil), 02 vezes ao dia por 07 dias. Em 07 dias foram removidas as suturas, sem sinais de infecção ou inflamação. No exame anatomopatológico, os espécimes patológicos foram descalcificados em ácido nítrico e posteriormente corados em hematoxilina e eosina, no qual foram observados fragmentos de hamatomas benignos de natureza odontogênica, caracterizados pela formação de dentina, tecido pulpar e cementário com organização similar à de um dente normal, tendo como diagnóstico odontoma composto. O paciente continua em acompanhamento e após sete meses nenhum sinal de recidiva foi verificado (Figura 7).



**Figura 7:** Controle radiográfico do pós-operatório de 07 meses.

## DISCUSSÃO

Na literatura, a incidência dos odontomas varia de 20% a 67% de todas as neoplasias odontogênicas, apresentando variações quando relacionados à idade de ocorrência, predileção de gênero e o número de denticulos removidos<sup>3</sup>. O odontoma composto apresenta-se com menor frequência do que o complexo<sup>7</sup>, sendo importante o relato desses casos para enriquecer a literatura e traçar o perfil dos pacientes acometidos.

O odontoma é um tumor odontogênico benigno, no qual há uma completa diferenciação celular, com estágio de formação de esmalte, dentina e polpa<sup>8</sup>. Ocorre por volta da primeira e segunda década de vida<sup>12,13,14</sup>, a média de idade no momento do diagnóstico é de 18 anos<sup>15</sup> e geralmente é encontrado durante exames imaginológicos de rotina<sup>3,12,14</sup>. Os odontomas compostos não apresentam predileção por sexo<sup>13</sup> embora, outro estudo tenha demonstrado maior prevalência pelo sexo masculino<sup>3</sup>. No presente relato o paciente é do sexo masculino, diagnosticado na segunda década de vida, aos 18 anos, através de exame radiográfico com fins ortodônticos, corroborando com os dados citados na literatura.

Clinicamente os odontomas compostos, são assintomáticos, de crescimento lento<sup>2,3,8</sup>, acometem mais a região anterior da maxila<sup>9,15</sup> e são formados por vários denticulos, podendo apresentar até 232 fragmentos<sup>3</sup>. O odontoma aqui relatado apresentou-se de forma assintomática, na região anterior da maxila, no qual durante a exérese da lesão foram removidos um total de 07 denticulos.

Os odontomas podem causar alterações na erupção dos dentes, como impactação, atraso na erupção, retenção de dentes decíduos, mal posicionamento dos dentes, deslocamento de dentes adjacentes<sup>12,13,14</sup> e reabsorção externa de dentes adjacentes<sup>16</sup>. No presente caso, o odontoma composto provocou deslocamento dentário e reabsorção radicular externa em um dente adjacente.

O tratamento de escolha dos odontomas, geralmente, é a excisão cirúrgica total, com prognóstico favorável<sup>8,12</sup>, estes devem sempre ser removidos porque contém diferentes materiais que podem predispor alteração cística. O espécime patológico deve ser enviado para avaliação microscópica a fim de excluir a possibilidade de odontoma ameloblástico ou mixofibroma<sup>13</sup>.

Radiograficamente se apresenta como pequenas estruturas, calcificadas e radiopacas, que se assemelham a anatomia dentária<sup>13</sup>, envolvidos por um fino halo radiolúcido. O diagnóstico precoce permite escolher um tratamento menos complexo, garante um melhor prognóstico, assim como aumenta a possibilidade de preservação dos dentes adjacentes<sup>3,12,15</sup>. Após a remoção total da lesão mesmo apresentando pouco suporte ósseo, os elementos dentários envolvidos foram preservados, visto que a literatura apresenta maior taxa de sucesso em pacientes jovens<sup>12</sup>. Os odontomas podem acometer simultaneamente a outras patologias como cisto dentígeno, tumor odontogênico de células fantasmas<sup>17</sup>, tumor odontogênico adenomatóide<sup>18</sup> e cisto odontogênico calcificante<sup>19</sup>.

Neste relato, através do exame tomográfico foi possível observar que o paciente apresentava uma lesão hipodensa na região do canal incisivo, sugestiva de cisto do ducto nasopalatino (CDNP), a qual não foi possível ser visualizada no exame radiográfico panorâmico. O CDNP é o cisto não odontogênico mais comum da cavidade oral, se apresenta como uma radiolucidez bem delimitada, arredondada ou em forma de coração, localizada na linha média da região anterior do palato, geralmente são assintomáticos e descobertos em radiografias de rotina<sup>10</sup>. Embora sua etiologia não seja clara, estudos mostram que o CDNP pode ter origem a partir de trauma, prótese mal adaptada, infecção local ou fatores genéticos<sup>10,20</sup>. Não foi observado na literatura nenhum relato de caso associando odontoma e CDNP, destaca-se assim, o ineditismo do referido relato.

## CONCLUSÃO

O odontoma é um tumor odontogênico benigno que acomete frequentemente o complexo maxilo-mandibular. O diagnóstico precoce do odontoma, bem como uma intervenção cirúrgica conservadora é aconselhável a fim de preservar os tecidos dentários, evitando transtornos ao

paciente, como problemas oclusais e estéticos. Mesmo o odontoma sendo o tumor odontogênico de maior frequência, sua associação com outras patologias é raramente descrita na literatura, sendo o exame por imagem fator essencial para tal achado.

## REFERÊNCIAS

1. Yadav M, Godge P, Meghana SM, Kulkarni SR. Compound odontoma. *Contemp Clin Dent.* 2012; 3(Suppl1):S13-5.
2. Lee HM, Kim CK, Jo DI, Shin DH, Choi HG, Kim SH. Compound Type Odontoma at Maxilla. *Arch Craniofac Surg.* 2016; 17(2):96-8.
3. Uma E. Compound Odontoma in Anterior Mandible—A Case Report. *Malays J Med Sci.* 2017; 24(3):92-5.
4. Kulkarni VK, Vanka A, Shashikiran ND. Compound odontoma associated with an unerupted rotated and dilacerated maxillary central incisor. *Contemp Clin Dent.* 2011; 2(3):218-21.
5. Girish G, Bavle RM, Singh MK, Prasad SN. Compound composite odontoma. *J Oral Maxillofac Pathol.* 2016; 20(1):162.
6. Bereket C, Çakır-Özkan N, Şener İ, Bulut E, Tek M. Complex and compound odontomas: Analysis of 69 cases and a rare case of erupted compound odontoma. *Niger J Clin Pract.* 2015; 18(6):726-30.
7. Soluk Tekkesin M, Pehlivan S, Olgac V, Aksakallı N, Alatlı C. Clinical and histopathological investigation of odontomas: review of the literature and presentation of 160 cases. *J Oral Maxillofac Surg.* 2012; 70(6):1358-61.
8. Jaeger F, Alvarenga RL, Lage FO, Reis IA, Leal RM. Odontoma composto - relato de caso clínico. *Rev Port Estomatol Med Dent Cir Maxilofac.* 2012; 53(4):252-7.
9. Pacifici A, Carbone D, Marini R, Pacifici L. Surgical Management of Compound Odontoma Associated with Unerupted Tooth. *Case Rep Dent.* 2015; 2015: 902618.
10. Cecchetti F, Ottria L, Bartuli F, Bramanti NE, Arcuri C. Prevalence, distribution, and differential diagnosis of nasopalatine duct cysts. *Oral Implantol (Rome).* 2012; 5(2-3):47-53.
11. Sankar D, Muthusubramanian V, Nathan JA, Nutalapati RS, Jose YM, Kumar YN. Aggressive nasopalatine duct cyst with complete destruction of palatine bone. *J Pharm Bioallied Sci.* 2016; 8(Suppl 1):S185-8.
12. An S-Y, An C-H, Choi K-S. Odontoma: a retrospective study of 73 cases. *Imaging Sci Dent.* 2012; 42(2):77-81.
13. Pillai A, Moghe S, Gupta MK, Pathak A. A complex odontoma of the anterior maxilla associated with an erupting canine. *BMJ Case Rep.* 2013; 2013: bcr2013200684.
14. Akerzoul N, Chbicheb S, El Wady W. Giant Complex Odontoma of Mandible: A Spectacular Case Report. *Open Dent J.* 2017; 11:413-9.
15. Chang JY, Wang JT, Wang YP, et al. Odontoma: a clinicopathologic study of 81 cases. *J Formos Med Assoc.* 2003; 102:876-82.
16. Kämmerer PW, Schneider D, Schiegnitz E, Schneider S, Walter C, Frerich B, Kunkel M. Clinical parameter of odontoma with special emphasis on treatment of impacted teeth—a retrospective multicentre study and literature review. *Clin Oral Investig.* 2016; 20(7):1827-35.
17. Hogge M, Velez I, Kaltman S, Movahed R, Yeh F. Ghost cell odontogenic tumor associated with odontoma—report of two rare cases. *J Clin Pediatr Dent.* 2012 ; 36(4):373-6.
18. Assao A, Freitas DL de, Oliveira DT. A rare case report of an adenomatoid odontogenic tumor associated with odontoma in the maxilla. *Int J Surg Case Rep.* 2017; 39: 245-9.
19. Gallana-Alvarez S, Mayorga-Jimenez F, Torres-Gómez FJ, AVELLA-Vecino FJ, Salazar-Fernandez C. Calcifying odontogenic cyst associated with complex odontoma: case report and review of the literature. *Med Oral Patol Oral Cir Bucal.* 2005; 10(3):243-7.
20. Dedhia P, Dedhia S, Dhokar A, Desai A. Nasopalatine Duct Cyst. *Case Rep Dent.* 2013; 2013:869516.

## CONFLITO DE INTERESSES

Os autores declaram não haver conflitos de interesse.

## AUTOR PARA CORRESPONDÊNCIA

**Eduardo Dias Ribeiro**  
eduardodont@yahoo.com.br

Submetido em 29/12/2017

Aceito em 30/01/2018