

Regeneração Pulpar: um Desafio Clínico

Pulp Regeneration: a Clinic Challenge
Regeneración Pulpar: un Desafío Clínico

Rodrigo Queiroga de **MOURA**
Departamento de Odontologia, Universidade Estadual da Paraíba, UEPB, 58429-500 Campina Grande PB, Brasil
Lorena Mendes Temóteo **BRANDT**
Departamento de Odontologia, Universidade Estadual da Paraíba, UEPB, 58429-500 Campina Grande PB, Brasil
<https://orcid.org/0000-0002-4638-5474>
Raíssa Lima **TOSCANO**
Departamento de Odontologia, Universidade Estadual da Paraíba, UEPB, 58429-500 Campina Grande PB, Brasil
<https://orcid.org/0000-0003-2316-0480>
Daliana Queiroga de Castro **GOMES**
Departamento de Odontologia, Universidade Estadual da Paraíba, UEPB, 58429-500 Campina Grande PB, Brasil
<https://orcid.org/0000-0002-3154-7039>
Kátia Simone Alves dos **SANTOS**
Departamento de Odontologia, Universidade Estadual da Paraíba, UEPB, 58429-500 Campina Grande PB, Brasil

Resumo

A regeneração pulpar implica a resolução da inflamação crônica e restauração do tecido dentoalveolar danificado. O sucesso dela requer efeitos do controle da infecção, biomateriais e células-tronco. Este trabalho apresenta uma visão clínica da regeneração pulpar, abordando protocolos, vantagens e limitações. Realizou-se uma busca eletrônica na Bireme e Pubmed utilizando os termos: *pulp revascularization*, *regenerative endodontics*, *regeneração*, *endodontia* em associação ao operador AND. Foram incluídos apenas relatos de caso, séries de caso e ensaios clínicos. Ao final, 18 artigos satisfizeram os critérios de elegibilidade. Nenhum artigo foi excluído. Viu-se que a maioria dos dentes submetidos são imaturos, irrigados com hipoclorito de sódio, utilizam como medicação intracanal a pasta tri-antibiótica, são feitos com indução de coágulo, fazem uso do MTA como barreira coronal juntamente com cimento de ionômero de vidro, tendo resultado positivo da terapia imposta. A regeneração endodôntica é uma terapia promissora, mas apresenta alto custo, incerteza do sucesso terapêutico, possibilidade de pigmentação coronária e calcificação.

Descritores: Endodontia; Preparo de Canal Radicular; Regeneração.

Abstract

Pulp regeneration involves resolving chronic inflammation and restoring damaged dentoalveolar tissue. Her success requires infection control effects, biomaterials and stem cells. This work presents a clinical view of pulp regeneration, addressing protocols, advantages and limitations. An electronic search was performed at Bireme and Pubmed using the terms: *pulp revascularization*, *regenerative endodontics*, *regeneration*, *endodontics* in association with the AND operator. Only case reports, case series and clinical trials were included. At the end, 18 articles met the eligibility criteria. No articles were deleted. It was seen that most of the submitted teeth are immature, irrigated with sodium hypochlorite, use tri-antibiotic paste as intracanal medication, are made with clot induction, use MTA as a coronal barrier together with glass ionomer cement, having a positive result from the imposed therapy. Endodontic regeneration is a promising therapy, but it has a high cost, uncertainty of therapeutic success, possibility of coronary pigmentation and calcification.

Descriptors: Endodontics; Root Canal Preparation; Regeneration.

Resumen

La regeneración pulpar implica resolver la inflamación crónica y restaurar el tejido dentoalveolar dañado. Su éxito requiere efectos de control de infecciones, biomateriales y células madre. Este trabajo presenta una visión clínica de la regeneración pulpar, abordando protocolos, ventajas y limitaciones. Se realizó una búsqueda electrónica en Bireme y Pubmed utilizando los términos: *revascularización pulpar*, *endodoncia regenerativa*, *regeneración*, *endodoncia* en asociación con el operador AND. Solo se incluyeron informes de casos, series de casos y ensayos clínicos. Al final, 18 artículos cumplieron los criterios de elegibilidad. No se eliminó ningún artículo. Se observó que la mayoría de los dientes presentados son inmaduros, irrigados con hipoclorito de sodio, usan pasta triantibiótica como medicación intracanal, están hechos con inducción de coágulos, usan MTA como barrera coronal junto con cemento de ionómero de vidrio, teniendo un resultado positivo de la terapia impuesta. La regeneración endodóntica es una terapia prometedora, pero tiene un alto costo, incertidumbre de éxito terapéutico, posibilidad de pigmentación coronaria y calcificación.

Descriptores: Endodoncia; Preparación del Conducto Radicular; Regeneración.

INTRODUÇÃO

A medicina regenerativa está mostrando muito potencial para a eficácia dos tratamentos em muitas áreas e tem sido estimulada por avanços feitos na biologia durante as últimas décadas¹. A Endodontia está sendo uma das áreas mais avançadas em termos de conhecimento, guiada por estudos sobre a biologia pulpar.

Por muitos anos, pesquisas têm investigado o processo de cura pulpar com o objetivo de alcançar a capacidade regenerativa para a polpa². Além da terminologia “revascularização”, a “revitalização pulpar” também tem sido usada para a formação de tecido vital no interior do canal radicular.

Contudo, essa definição pode gerar um conflito conceitual já que o tecido pulpar tem características histológicas específicas que o tecido periapical não é capaz de reproduzir. Em adição, revitalização tecidual poderia criar a ideia de resíduos necróticos ou tecido pulpar inflamado passando por regeneração^{2,3}.

A regeneração pulpar implica resolução da inflamação, restauração do tecido dentoalveolar danificado, incluindo o complexo dentino-pulpar. A razão para isso é a restituição da função fisiológica em uma polpa necrótica, compreendendo os mecanismos protetores – imunidade nata, reparo através da deposição de dentina terciária, sensação de pressão oclusal e dor^{1,4}.

O sucesso da regeneração endodôntica requer efeitos no controle da infecção, biomateriais e células-tronco⁴. A eliminação do foco infeccioso do canal radicular é o objetivo primário, pois mediadores inflamatórios persistentes podem interferir com a diferenciação e maturação das células da papila apical, resultando em estagnação do desenvolvimento radicular^{1,4}.

À medida que a regeneração pulpar requer contato direto entre o material regenerador e a polpa, o material adequado precisa satisfazer três critérios: biocompatibilidade, porque entrará em contato íntimo com a polpa regenerada; resistência, para que possa suportar repetidos esforços mastigatórios; selamento, para que possa prevenir a entrada de micro-organismos no espaço pulpar⁴.

Assim, é necessário que um tecido imaturo (células-tronco) seja direcionado para o espaço do canal radicular descontaminado utilizando coágulos dos tecidos periapicais preenchidos no interior do canal como células potenciais de diferenciação³.

A endodontia regenerativa tem focado em dentes necróticos imaturos, pois possuem alta chance de regeneração. Clinicamente, o espessamento e o alongamento das raízes que não completaram seu processo de maturação, após a terapia, podem ser fortalecidas, tornando-se mais resistentes às fraturas⁵.

O objetivo deste trabalho é realizar uma revisão integrativa da literatura discorrendo sobre a regeneração pulpar sob uma óptica clínica, abordando os protocolos e materiais utilizados, apresentando as vantagens e limitações dessa modalidade terapêutica, e expor estudos realizados sobre o tema.

MATERIAL E MÉTODO

Uma busca eletrônica de periódicos foi realizada nas bases de dados Bireme e Pubmed utilizando as combinações: *pulp revascularization*, *regenerative endodontics*, *regeneração*, *endodontia* associados ao operador booleano *AND*, com limite temporal entre 2013 a 2020. O critério de elegibilidade foi de: relatos de caso clínico, séries de casos e ensaios clínicos que abordem a regeneração pulpar sob uma perspectiva clínica, com a disponibilidade do texto na íntegra. Não houve critérios de exclusão, tendo em vista que nenhum artigo encontrado foi descartado deste estudo.

O levantamento da literatura foi realizado em Janeiro de 2018 e atualizada em Dezembro de 2020. Foi encontrado um total de 18 títulos e

resumos e selecionados os estudos na língua inglesa (n=18) com o texto disponível. Ao final, permaneceram dezoito estudos que satisfizeram os critérios de inclusão e constituem essa revisão (Figura 1). Essa etapa foi realizada por dois pesquisadores (RQM e LMTB).

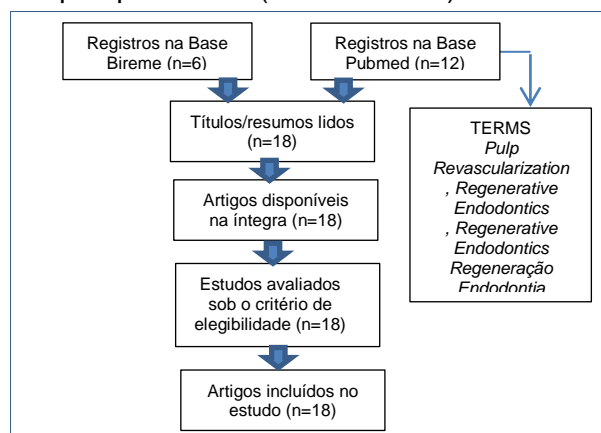


Figura 1. Fluxograma do mecanismo de seleção dos artigos relacionados à revascularização pulpar.

Os estudos foram lidos e extraídas informações inerentes ao objetivo principal deste estudo. Utilizou-se para tabulação a planilha do Microsoft Excel 2013, na qual elementos importantes foram retirados: autor, ano de publicação, país de realização do estudo, tipo de estudo, grau de maturação do(s) dente(s) envolvido(s), solução irrigadora, medicação intracanal, indução de coágulo por lima, inserção de matriz de fibrina rica em plaquetas, vitalidade pulpar após teste durante visitas de preservação.

RESULTADOS

Na Bireme, seis estudos foram identificados e se adequaram aos critérios de inclusão propostos. Na base Pubmed, doze estudos contemplaram os mesmos requisitos eleitos. Os 18 artigos selecionados foram distribuídos de acordo com os dados da natureza do estudo (Tabela 1).

Informações a respeito do protocolo clínico foram analisadas. Assim, o grau de maturação do dente envolvido, a solução irrigadora e a medicação intracanal foram avaliadas de acordo com cada estudo. A Tabela 2 apresenta a descrição dos materiais utilizados, além do grau de desenvolvimento radicular de acordo com cada estudo.

A presença de células sanguíneas e mesenquimais capazes de induzirem a continuação da vitalidade no interior da polpa são conseguidas através da formação de um coágulo sanguíneo, seja ele induzido por uma lima manual ou uma matriz de fibrina rica e plaquetas. Os estudos foram distribuídos diante da presença do coágulo induzido ou fazendo

uso da matriz de fibrina, destacando os materiais para o selamento coronal do coágulo, enfatizando se a terapia foi capaz de devolver a sensibilidade pulpar quando submetida a testes (Tabela 3).

Tabela 1. Descrição dos artigos encontrados na literatura, segundo o(s) autor(es), ano de publicação, país e tipo de estudo

ID	AUTOR	ANO DE PUBLICAÇÃO	PAÍS DE ESTUDO	TIPO DE ESTUDO
1	Paryani e Kim	2013	Estados Unidos	Séries de Casos Clínicos
2	Song et al.	2017	Estados Unidos	Ensaio Clínico
3	Alagl et al.	2017	Arábia Saudita	Ensaio Clínico
4	Carmen et al.	2017	Espanha	Séries de Casos Clínicos
5	Kahler et al.	2014	Austrália	Ensaio Clínico
6	Li et al.	2016	China	Ensaio Clínico
7	Asgary et al.	2016	Irã	Relato de Caso Clínico
8	Zizka et al.	2016	República Tcheca	Séries de Casos Clínicos
9	Nagaveni et al.	2016	Índia	Relato de Caso Clínico
10	Nagata et al.	2014	Brasil	Ensaio Clínico
11	Timmerman e Parashos	2017	Austrália	Relato de Caso Clínico
12	Alsofi	2019	Índia	Relato de Caso Clínico
13	Arango-Gómez et al.	2019	Coréia do Sul	Relato de Caso Clínico
14	Jha et al.	2019	Índia	Ensaio Clínico
15	Yoshpe et al.	2019	Estados Unidos	Séries de Casos Clínicos
16	Cyerman e Nosrat	2019	Estados Unidos	Séries de Casos Clínicos
17	Ramezani et al.	2019	Estados Unidos	Relato de Caso Clínico
18	Demirci et al.	2020	Reino Unido	Séries de Casos Clínicos

Tabela 2. Relação do grau de maturação radicular e dos materiais utilizados para descontaminação do sistema de canais radiculares.

ID	GRAU DE MATURAÇÃO RADICULAR	SOLUÇÃO IRRIGADORA PRINCIPAL	MEDICAÇÃO INTRACANAL
1	Imaturo;Maduro	Hipoclorito de sódio; EDTA	Hidróxido de cálcio; Ciprofloxacina
2	Não informado	Hipoclorito de sódio	Pasta tri-antibiótica; bi-antibiótica; hidróxido de cálcio
3	Imaturo	Hipoclorito de sódio	Pasta tri-antibiótica
4	Imaturo	Hipoclorito de sódio	Pasta tri-antibiótica
5	Imaturo	Hipoclorito de sódio	Pasta tri-antibiótica
6	Imaturo	Hipoclorito de sódio	Hidróxido de cálcio
7	Imaturo	Hipoclorito de sódio	Pasta tri-antibiótica
8	Imaturo	Hipoclorito de sódio	Hidróxido de cálcio
9	Imaturo	Hipoclorito de sódio	Pasta tri-antibiótica
10	Imaturo	Hipoclorito de sódio	Pasta tri-antibiótica; hidróxido de cálcio
11	Imaturo	Hipoclorito de sódio; EDTA	Não informado
12	Imaturo	Gluconato de Clorexidina	Não informado
13	Imaturo	Hipoclorito de sódio	Pasta tri-antibiótica
14	Maduro	Hipoclorito de sódio	Pasta tri-antibiótica
15	Maduro; Imaturo	Hipoclorito de sódio	Pasta tri-antibiótica
16	Imaturo	Hipoclorito de sódio	Pasta bi-antibiótica
17	Imaturo	Hipoclorito de sódio	Hidróxido de cálcio
18	Imaturo	Hipoclorito de sódio	Pasta tri-antibiótica

Tabela 3. Relação da formação de coágulo para alcance da regeneração pulpar por indução ou com matriz de fibrina, dos materiais utilizados para selamento coronal e do resultado da terapia

ID	COÁGULO INDUZIDO	COÁGULO POR MATRIZ DE FIBRINA	SELAMENTO CORONAL	RESULTADO PULPAR
1	Sim	Não	MTA; cimento de ionômero de vidro	Positivo; Negativo
2	Sim	Não	MTA	Positivo
3	Sim	Sim	MTA; cimento de ionômero de vidro; resina composta	Positivo*
4	Sim	Não	MTA, cimento de ionômero de vidro	Positivo
5	Sim	Não	MTA; cimento de ionômero de vidro	Negativo*
6	Sim	Não	MTA; cimento de ionômero de vidro; resina composta	Negativo*
7	Sim	Não	CEM; resina composta	Positivo
8	Sim	Não	MTA; composto	Negativo
9	Não	Sim	MTA; cimento de ionômero de vidro	Positivo
10	Sim	Não	MTA; coltosol; resina composta	Negativo
11	Sim	Não	MTA; cimento a base de policarboxilato	Positivo
12	Sim	Não	MTA	Negativo
13	Sim	Sim	MTA; Cimento de ionômero de vidro	Positivo
14	Sim	Não	Cimento a base de sulfato de cálcio	Positivo
15	Não	Sim	Cimento de ionômero de vidro	Negativo
16	Sim	Sim	Cavit®	Não informado
17	Sim	Não	MTA; Cavit®	Não informado
18	Sim	Sim	MTA	Negativo

*Nos ensaios clínicos foram considerados os resultados da maioria dos dentes submetidos.

DISCUSSÃO

As revisões integrativas são métodos criteriosos de pesquisa porque orientam, sintetizam e analisam os dados de estudos de maneira científica acerca de um determinado tema⁶. Neste estudo integrativo da literatura, observou-se uma diversidade com relação ao país de origem do estudo. Este fato permite observar se há divergência entre os diferentes protocolos utilizados.

Foi visto que a maioria dos dentes submetidos a este tratamento possuía grau de maturação radicular incompleto, bem como foram irrigados com hipoclorito de sódio e, alguns, associados com ácido etilendiaminotetracético (EDTA). Como medicação intracanal, houve amplo uso das substâncias antibióticas, embora o hidróxido de cálcio também foi bastante utilizado. Feito isto, para a realização da regeneração pulpar, o coágulo induzido no interior do canal com uma lima manual mostrou ser o principal meio de emprego de células potenciais de diferenciação, fazendo o selamento coronal do coágulo com agregado trióxido mineral (MTA) e cimento de ionômero de vidro, apresentando sucesso terapêutico quando dos testes de sensibilidade pulpar.

A terapia regenerativa dentro da endodontia é amplamente utilizada em dentes imaturos avulsionados, pois apresentam elevado potencial de vascularização própria após um trauma severo^{7,8}. Antes, o tratamento endodôntico desses dentes era a apicificação, que diz respeito à troca sucessivas de materiais indutores de formação de uma barreira de tecido mineralizado para se conseguir realizar a obturação do sistema de canais. Contudo, isso é conseguido a longo prazo, o que é uma desvantagem⁹.

Feigin e Shope¹⁰ sugeriram uma sequência clínica para a revascularização pulpar constando de anestesia, isolamento absoluto e acesso à câmara, irrigação com hipoclorito de sódio a 1,5% por cinco minutos (com agulha de ponta fechada e liberação lateral para não ocorrer extravasamento), irrigação com solução salina ou EDTA pelo mesmo tempo. Na irrigação, este passo é feito 1 mm aquém do ápice a citotoxicidade às células-tronco periapicais. Após isso, é feita a secagem do canal com pontas de papel absorvente e o hidróxido de cálcio ou a pasta tri-antibiótica é inserida no canal como medicação, seguido de selamento provisório com cimento de ionômero de vidro ou similar.

Quatro semanas após a primeira sessão, avalia-se a presença de sinais negativos à terapêutica e, ausentes, faz-se anestesia, isolamento absoluto, irrigação com EDTA e secagem do canal. Após, o sangramento estimulado no interior do canal radicular é feito sob o auxílio de uma lima de pequeno calibre ultrapassando dois milímetros além do ápice radicular para preencher o interior do canal ao nível da junção amelocementária. A lima precisa estar pré-curvada e realizar pequenos movimentos rotatórios. O sangramento induzido

é estancado em um nível que disponha de três ou quatro milímetros para a inserção do material restaurador. O MTA é colocado como agente capeador e acima será restaurado com cimento de ionômero de vidro. A preservação do paciente é feita a cada seis meses até completar vinte e quatro meses, com uma avaliação radiográfica a cada consulta e verificando a melhoria do quadro radicular.

O hipoclorito de sódio foi a principal solução irrigadora auxiliar na descontaminação do sistema de canais radiculares, sendo relatado por unanimidade em todos os estudos analisados^{5,11-20}. O EDTA também foi utilizado como substância química auxiliar para a limpeza final do canal, sendo usado para a retirada da medicação intracanal e posterior indução do sangramento^{5,12,15,20}.

A escolha do hipoclorito de sódio está em concordância com suas propriedades antimicrobianas, além de outras, como: biocompatibilidade aos tecidos (em concentrações baixas), dissolução de tecidos orgânicos, desodorizante, clareadora e lubrificante²¹⁻²³.

O uso do EDTA está na capacidade de solubilizar e liberar fatores de crescimento presentes na matriz dentinária. Entretanto, não se sabe se a irrigação com EDTA promoveria a proliferação de odontoblastos, mas é provável que a solubilização dessas moléculas sinalizadoras promova a formação de dentina^{24,25}.

A pasta tri-antibiótica (metronidazol, ciprofloxacina e minociclina) é a medicação mais indicada⁷⁻¹⁰, embora a pasta de hidróxido de cálcio também seja eficaz⁵. O metronidazol é um potente agente contra protozoários, helmintos e bactérias anaeróbias, interrompendo a energia necessária para o metabolismo celular. A ciprofloxacina possui amplo espectro de ação e, atualmente, não existem estudos que mostrem a resistência da bactéria diante dela. A minociclina é a que possui o maior espectro de ação e dispõe de uma ação com maior duração que os demais²⁶.

O selamento coronário, abaixo da junção amelocementária, precisa ser feito por um material que seja capaz de induzir a mineralização e não atrapalhar a abordagem regenerativa. O mais usado é o MTA por apresentar tais propriedades condizentes^{7,9,10,19}. Embora a revascularização seja adotada em dentes com ápice aberto, alguns estudos restabeleceram a rede vascular em dentes com maturação radicular completa. Paryani e Kim⁵ relataram que uma paciente de 14 anos de idade com dor intensa no incisivo central

superior direito com fratura coronária, negativo ao teste de sensibilidade pulpar, positivo ao teste de percussão, negativo ao teste de palpação e rarefação perirradicular ao exame radiográfico. A tomada terapêutica fundamentou-se na utilização do hipoclorito de sódio a 5,25% e utilização do azul de metileno para verificação de fratura radicular com o auxílio do microscópio operatório, mas nada foi evidenciado. O canal foi instrumentado e modelado até o nível do ápice radiográfico e foi inserida uma pasta de hidróxido de cálcio como medicação. Após uma semana, a medicação foi retirada com irrigação de hipoclorito de sódio e com o EDTA. O sangramento foi induzido com uma lima manual ultrapassando 3 milímetros através do ápice, selando com MTA e cimento de ionômero de vidro. Com um ano e três meses, todos os sinais e sintomas haviam desaparecido e o dente obteve resposta positiva ao teste de sensibilidade pulpar térmico e elétrico.

Como alternativa para o coágulo no interior do canal, pode-se usar uma rede de plasma rica em plaquetas e fibrina^{15, 18, 32}. Em geral, essa rede apresenta a biocompatibilidade que torna-a semelhante à matriz extracelular para recriar o ambiente natural das células e sustentar as necessidades fisiológicas da regeneração tecidual^{10, 27}.

Uma consequência vista em alguns dentes submetidos à revascularização é a presença de calcificação intracanal, podendo obliterar todo o lúmen radicular^{14,19}. Contudo, o mecanismo capaz de desenvolver isso ainda é desconhecido, mas um fator predisponente seria a utilização da medicação a base de hidróxido de cálcio. Entretanto, no estudo de Song et al.¹⁴, 46.2% das calcificações ocorreram diante da pasta tri-antibiótica, o que configura a calcificação como oriunda de múltiplos fatores. Outro problema aborda a questão da descoloração de dentes. Timmerman e Parashos²⁰ relataram um caso de um segundo pré-molar inferior direito com *dens in dente* diagnosticado com periodontite apical sintomática e ápice aberto. Foi realizada a revascularização pulpar numa única sessão, utilizando o hipoclorito de sódio a 1%, depois irrigação com EDTA a 15% e indução do sangramento utilizando lima manual, colocando uma matriz no topo do coágulo e selado com MTA. Às consultas de preservação, a paciente queixou-se da descoloração no dente e, portanto, os testes de sensibilidade pulpar foram realizados confirmando a vitalidade. À tomografia computadorizada viu-se a formação de uma ponte de tecido duro ao nível da junção

amelocementária. A câmara pulpar foi acessada e, ao alcançar a barreira coronal de MTA, notou-se a pigmentação escurecida dele, por isso, todo o remanescente foi retirado e levado ao exame histopatológico. Então, uma mistura de perborato de sódio com água destilada foi usada como agente clareador e tendo efeito positivo. O laudo histopatológico demonstrou calcificação acelular com presença de MTA.

Outras abordagens na tentativa de regenerar o tecido pulpar dizem respeito ao uso de células-tronco mesenquimais para regenerar a polpa e dar continuidade ao desenvolvimento dentário²⁸. Contudo, o transplante de células-tronco da polpa dental é utópico para a clínica tendo em vista que todas as células são perdidas durante a instrumentação, a maioria do conteúdo celular obtido do canal não são células passíveis de diferenciação e escassos estudos *in vivo* conseguiram a eficácia usando células colhidas da polpa dental²⁹.

Outra limitação do transplante de células que sofre propensão à inviabilidade clínica está com a recusa de pacientes pelo alto custo, os riscos de rejeição imune, a transmissão acidental de patógenos e a possibilidade de desencadear crescimento neoplásico durante o enxerto³⁰.

Contrastando essa assertiva, Kim et al.³¹, em seu estudo *in vitro*, sugeriram que em dentes com canais preenchidos com uma matriz de colágeno associada ao fator de crescimento de fibroblastos (bFGF), ao fator de crescimento endotelial vascular (VEGF), que são proteínas importantes e responsáveis pelo desenvolvimento celular sanguíneo, e com citocinas potentes capazes de promoverem a diferenciação de odontoblastos e osteoblastos, sendo elas o fator de crescimento neural (NGF) e a proteína óssea morfogenética (BMP7), havia concedido revascularização à tais dentes na presença de tecido conjuntivo com abundantes células que se integravam às paredes dentinárias e uma formação de uma dentina amorfa na superfície dessas paredes.

CONCLUSÃO

A regeneração endodôntica é uma modalidade terapêutica recente e eficaz que enfatiza a devolução do conteúdo pulpar para o completo desenvolvimento radicular e restabelecimento de funções inerentes à polpa.

Os principais protocolos, realizados em dentes imaturos, utilizaram hipoclorito de sódio e pasta tri-antibiótica para descontaminação, indução do coágulo manualmente e selamento com MTA e cimento de ionômero de vidro, tendo resultados positivos. Os procedimentos

regenerativos têm vantagem sobre os convencionais porque permitem fechamento radicular e devolução de funções da polpa. Têm como limitações o alto custo, a incerteza do sucesso, a possibilidade de pigmentação coronária e/ou calcificação dos canais radiculares. O transplante de células-tronco ainda é uma perspectiva futura. Por isso, estudos de engenharia tecidual precisam ser realizados para sanar muitas incógnitas que ainda perpetuam sobre o restabelecimento da polpa de maneira precisa e isenta de vieses.

REFERÊNCIAS

1. Schmalz G, Smith AJ. Pulp development, repair, and regeneration: challenges of the transition from traditional dentistry to biologically based therapies. *J Endod.* 2014;40(Suppl4):S2-5.
2. Simon SRJ, Tomson PL, Berdal A. Regenerative Endodontics: Regeneration or Repair? *JOE.* 2014; 40(4S):S70-5.
3. Albuquerque MTP, Nagata JY, Soares AJ, Zaia AA. Pulp revascularization: an alternative treatment to the apexification of immature teeth. *Rev Gaú Odontol.* 2014;62(4): 401-10.
4. Cao Y, Song M, Kim E, Shon W, Chugal N, Bogen, G, et al. Pulp-dentin regeneration: current state and future prospects. *J Dent Res.* 2015;94(11):1544-51.
5. Paryani K, Kim SG. Regenerative endodontic treatment of permanent teeth after completion of root development: a report of 2 cases. *J Endod.* 2013;39(7):929-34.
6. Pompeo DA, Rossi LA, Galvão CM. Revisão integrativa: etapa inicial do processo de validação de diagnóstico de enfermagem. *Acta Paul Enferm.* 2009; 22(4):434-38.
7. Galler KM. Clinical procedures for revitalization: current knowledge and considerations. *Int Endod J.* 2016;49(10):926-36.
8. Diogenes A, Ruparel NB. Regenerative endodontic procedures: clinical outcomes. *Dent Clin North Am.* 2017;61(1):111-25.
9. Bukhari S, Kohli MR, Setzer F, Karabucak B. Outcome of revascularization procedure: a retrospective case series. *J Endod.* 2016;42(12): 1752-59.
10. Feigin K, Shope B. Regenerative Endodontics. *J Vet Dent.* 2017;34(3):161-78.
11. Kahler B, Mistry S, Moule A, Ringsmuth AK, Case P, Thomson A et al. Revascularization outcomes: a prospective analysis of 16 consecutive cases. *J Endod.* 2014;40(3):333-38.
12. Nagata JY, Gomes BP, Rocha Lima TF, Murakami LS, de Faria DE, Campos GR et al. Traumatized immature teeth treated with 2 protocols of pulp revascularization. *J Endod.* 2014;40(5):606-12.
13. Li L, Pan Y, Mey L, Li J. Clinical and radiographic outcomes in immature permanent necrotic evaginated teeth treated with endodontic procedures. *J Endod.* 2017;43(2):246-51.

14. Song M, Cao Y, Shin S, Shon W, Chugal N, Kim RH et al. Revascularization associated intracanal calcification: assessment of prevalence and contributing factors. *J Endod.* 2017;43(12):2025-33.
15. Alagl A, Bedi S, Hassan K, AlHumaid J. Use of platelet-rich vital immature permanent teeth: clinical and cone-beam computed tomography evaluation. *J Int Med res.* 2017;45(2):583-93.
16. Asgary S, Fazlyab M, Nosrat A. Regenerative endodontic treatment versus apical plug in immature teeth: three-year follow-up. *J Clin Pediatr Dent.* 2016;40(5):356-60.
17. Žižka R, Buchta T, Voborná I, Harvan L, Šedý J. Root maturation in teeth treated by unsuccessful revitalization: 2 cases reports. *J Endod.* 2016;42(5):724-29.
18. Nagaveni NB Pathak S Poornima P Joshi JS. Revascularization induced maturogenesis of non-vital immature permanent tooth using platelet-rich-fibrin: a case report. *J Clin Pediatr Dent.* 2016;40(1):26-30.
19. Carmen L, Assunción M, Beatriz S, Rosa YV. Revascularization in immature permanent teeth with necrotic pulp and apical pathology: case series. *Case rep Dent.* 2017;2017:1-8.
20. Timmerman A, Parashos P. Bleaching of a discolored tooth with retrieval of remnants after successful regenerative endodontics. *J Endod.* 2018;44(1):93-7.
21. Nosrat A, Seifi A, Asgary S. regenerative endodontic treatment (revascularization) for necrotic immature permanente molars: a review and report of two cases with a new biomaterial. *J Endod.* 2011;37(4):562-67.
22. Ribeiro ECC, Santos M, Siqueira EL, Nicoletti MA. O hipoclorito de sódio na Endodontia. *Braz J Health.* 2010;1(1):54-62.
23. Lopes HP, Siqueira Junior JF. *Endodontia: biologia e técnica.* 3.ed. Rio de Janeiro: Guanabara Koogan; 2015.
24. Graham L, Cooper PR, Cassidy N, Nor JE, Sloan AJ, Smith AJ. The effect of calcium hydroxide on solubilisation of bio-active dentine matrix components. *Biomaterials.* 2006;27(14):2865-73.
25. Hargreaves KM, Giesler T, Henry M, Wang Y. Regeneration potential of the young permanent tooth: what does the future hold? *J Endod.* 2008;34(7):S51-6.
26. Araújo PRS, Silva LB, Neto APDS, Almeida de Arruda JA, Álvares PR, Sobral APV et al. Pulp revascularization: a literature review. *Open Dent J.* 2017;10:48-56.
27. Ducret M, Fabre H, Celle A, Mallein-Gerin F, Perrier-Groult E, Alliot-Licht B et al. Current challenges in human tooth revitalization. *Biomed Mater Eng.* 2017;28(S1):S159-68.
28. Lin LM, Ricucci D, Huang GT. Regeneration of the dentine-pulp complex with revitalization therapy: challenges and hopes. *Int Endod J.* 2014;47(8):713-24.
29. He L, Kim SG, Gong Q, Zhong J, Wang S, Zhou X, et al. Regenerative endodontics for adults patient. *J Endod.* 2017;43(9S):S57-64.
30. Eramo S, Natali A, Pinna R, Milia E. Dental pulp regeneration via cell homing. *Int Endod J.* 2018; 51(4):405-19.
31. Kim JY, Xin X, Muioli EK, Chung J, Lee CH, Chen M et al. Regeneration of dental-pulp-like tissue by chemotaxis-induced cell homing. *Tissue Eng Part A.* 2010;16(10):3023-31.
32. Kandemir Demirci G, Güneri P, Çalışkan MK. Regenerative endodontic therapy with platelet rich fibrin: case series. *J Clin Pediatr Dent.* 2020; 44(1):15-9.

CONFLITO DE INTERESSES

Os autores declaram não haver conflitos de interesse

AUTOR PARA CORRESPONDÊNCIA

Rodrigo Queiroga de Moura

Departamento de Odontologia,
Universidade Estadual da Paraíba, UEPB,
Rua das Baraúnas, 351, Bairro Universitário,
58429-500 Campina Grande - PB, Brasil
E-mail: roqueirogam@gmail.com

Submetido em 16/04/2021

Aceito em 18/10/2021