

Infecção Odontogênica com Extensão Cervical em Paciente Jovem: Relato de Caso

Odontogenic Infection with Cervical Extension in a Young Patient: Case Report *Infección Odontogénica con Extensión Cervical en Paciente Joven: Reporte de Caso*

Vinícius Hirabayashi **NOGUEIRA**
Universidade Federal de Mato Grosso do Sul (UFMS) 79070-900 Campo Grande – MS, Brasil
<https://orcid.org/0000-0001-8964-8353>

Gustavo Silva **PELISSARO**
Universidade Federal de Mato Grosso do Sul (UFMS) 79070-900 Campo Grande – MS, Brasil
<https://orcid.org/0000-0003-3475-6001>

Janayna Gomes **PAIVA-OLIVEIRA**
Universidade Federal de Mato Grosso do Sul (UFMS) 79070-900 Campo Grande – MS, Brasil
<https://orcid.org/0000-0003-2090-2872>

Maisa de Oliveira **AGUILLERA**
Universidade Federal de Mato Grosso do Sul (UFMS) 79070-900 Campo Grande – MS, Brasil
<https://orcid.org/0000-0003-0055-6984>

Francielly Thomas **FIGUEIREDO**
Universidade Federal de Mato Grosso do Sul (UFMS) 79070-900 Campo Grande – MS, Brasil
<https://orcid.org/0000-0003-0196-1172>

Julio Cesar **LEITE DA SILVA**
Universidade Federal de Mato Grosso do Sul (UFMS) 79070-900 Campo Grande – MS, Brasil
<https://orcid.org/0000-0002-9835-7432>

Ellen Cristina **GAETTI JARDIM**
Universidade Federal de Mato Grosso do Sul (UFMS) 79070-900 Campo Grande – MS, Brasil
<https://orcid.org/0000-0003-2471-465X>

Resumo

Infecções odontogênicas de grandes proporções sempre chamaram a atenção devido a sua etiologia, aos seus sinais e sintomas, a rápida evolução e a possibilidade de levar a morte. A infecção pode estar localizada especificamente em um elemento dentário ou até mesmo se comunicar e atingir regiões além da cavidade oral, isso se deve a espaços e estruturas anatômicas existentes no complexo de cabeça e pescoço. O presente trabalho é um relato clínico de paciente de 22 anos com infecção odontogênica, com extensão cervical e extenso aumento volumétrico em região submental. O Paciente foi atendido em ambiente hospitalar, com fortes dores, aumento volumétrico importante, trismo, dificuldade para se alimentar e higiene bucal precária. A complexidade do caso foi relevante, pois foi necessária a realização de traqueostomia, além da exodontia dos elementos 36 e 38, e a drenagem cervical. Após a intervenção cirúrgica, o paciente se manteve estável e com boa recuperação, sendo realizado procedimentos e cuidados como: ordenha do exsudato purulento, troca dos curativos, fisioterapia de abertura bucal, compressa morna em região de edema.

Descritores: Infecções; Abscesso; Cirurgia Bucal.

Abstract

Odontogenic infections of major proportions have always attracted attention because of their etiology, signs and symptoms, in addition to their rapid evolution and the possibility of leading to death. The infection can be located specifically in one dental element or even communicate and reach regions beyond the oral cavity, this is due to spaces and anatomical structures that exist in the head and neck complex. The present work is a clinical report of a 22-year-old patient with odontogenic infection with cervical extension and extensive volumetric increase in the submental region. The patient was seen in a hospital environment, with severe pain, significant volumetric increase, trismus, difficulty eating, and poor oral hygiene. The complexity of the case was relevant because it was necessary to perform a tracheostomy, besides the exodontia of elements 36 and 38, and the cervical drainage. After the surgical intervention, the patient remained stable and recovered well, being carried out procedures and care such as: milking of purulent exudate, change of dressings, physiotherapy of mouth opening, warm compress in the region of edema.

Descriptors: Infections; Abscess; Surgery, Oral.

Resumen

Las infecciones odontogénicas de grandes proporciones siempre han llamado la atención por su etiología, signos y síntomas, rápida evolución e incluso pueden conducir a la muerte. La infección puede localizarse específicamente en un elemento dentario o incluso comunicarse y alcanzar regiones más allá de la cavidad oral, esto se debe a espacios y estructuras anatómicas existentes en el complejo de cabeza y cuello. El presente trabajo es un reporte clínico de un paciente de 22 años con infección odontogénica con extensión cervical y amplio aumento volumétrico de la región submentoniana. El paciente fue atendido en un ambiente hospitalario, con dolor intenso, aumento volumétrico importante, trismo, dificultad para comer y mala higiene bucal. La complejidad del caso fue relevante, porque fue necesario realizar una traqueotomía, además de la extracción de los elementos 36 y 38, y drenaje cervical. Luego de la intervención quirúrgica el paciente se mantuvo estable y con buena recuperación, realizándose procedimientos y cuidados como: ordeño del exudado purulento, cambio de apósitos, fisioterapia con apertura bucal, compresa tibia en la región del edema.

Descriptores: Infecciones; Absceso; Cirugía Bucal.

INTRODUÇÃO

A infecção odontogênica é um problema habitualmente enfrentado pela odontologia, em especial, emergências que chegam ao serviço de cirurgia e traumatologia bucomaxilofacial de grandes hospitais. Caso não seja tratada, pode-se

evoluir subitamente e trazer sérias consequências, em alguns casos até a morte. Qualquer faixa etária pode ser atingida, independentemente de sua condição socioeconômica. Tal preocupação está relacionada com sua etiologia, isto é, apresentar como focos infecciosos, as lesões de

cárie extensas envolvendo região periapical, como também periodontopatias avançadas e quadros de pericoronarites¹⁻³.

É extremamente importante a realização de um diagnóstico preciso, a fim de combater efetivamente o foco infeccioso, além disso, é necessário avaliar o histórico médico do paciente para uma intervenção eficaz, seja na escolha do anestésico, seja na terapia antibiótica. Outros fatores como cardiopatias, complicações do sistema imunológico, uso de substâncias ilícitas, entre outras comorbidades sistêmicas, são relevantes na prática clínica-hospitalar visando o melhor prognóstico. Em um quadro infeccioso, pode-se observar a presença dos seguintes sinais e sintomas: febre, edema, calor, rubor, ponto de flutuação, trismo, disfagia, dificuldade para se alimentar e falar^{4,5}.

A solicitação de exames complementares como imagens radiológicas e testes bioquímicos, bem como sua correta interpretação são de suma importância, pois norteiam na melhor tomada de decisão do profissional. Os exames de imagem podem ser constituídos por radiografia periapical ou lançar mão da tomografia computadorizada de feixe cônico, sendo esta, largamente utilizada por sua visualização tridimensional evidenciando assim, muitos detalhes imaginológicos. Deve-se atentar em casos que tais exames trazem características sugestivas de comunicações com estruturas anatômicas adjacentes e o perimeio da infecção por fâscias, seios, espaços do tórax, podendo atingir órgãos vitais como o cérebro^{6,7}.

No complexo maxilomandibular, os quadros infecciosos têm maior recorrência na mandíbula, tendo os molares como maiores focos de infecção, com destaque para o terceiro molar. Sendo assim, há maior possibilidade de disseminação para espaços cervicais profundos, causando grande edema, podendo se tornar um notório agravante em detrimento a possível obstrução das vias aéreas, levando internação a nível hospitalar. Tal fato, torna-se um grande problema de saúde pública, por conta dos altos custos de internação e amparo ao paciente que fica em média de 4 a 5 dias em tratamento hospitalar^{8,9}.

A partir de um correto diagnóstico e planejamento, deve-se realizar a intervenção cirúrgica, que em sua maioria consiste na remoção do foco infeccioso, através de tratamento endodôntico, drenagem de coleção purulenta, ou exodontias de dentes potencialmente infecciosos. A cobertura medicamentosa deve ser administrada previamente ao procedimento cirúrgico, com a finalidade de assegurar maior segurança clínica e controle sistêmico do paciente, diminuindo a possibilidade de avanço da infecção para uma possível condição de sepse. Acrescenta-se a isso,

a importância do monitoramento integrado do paciente, adequada higienização intraoral, bochechos com solução antisséptica e em alguns casos há a necessidade de fisioterapia para restabelecimento da abertura bucal^{10,11}.

Portanto, cabe ao cirurgião-dentista saber diagnosticar de forma precisa e precoce, além do correto manejo para um bom prognóstico desse paciente, pois os quadros infecciosos quando não tratados adequadamente, tendem a progredir de maneira ligeira. Para isso, o profissional vigente deve ter o conhecimento necessário e manejo clínico efetivo para conduzir o caso, ou seja, realizar correto exame clínico, uma boa anamnese e a solicitação e interpretação de exames auxiliares como hemogramas e exames de imagem. Em sua maioria, com a eliminação do foco infeccioso em associação com a terapia antibiótica, já se observa um resultado muito satisfatório, com bom controle e regressão da enfermidade^{12,13}.

Desse modo, este trabalho tem por objetivo descrever um caso clínico de paciente jovem com infecção odontogênica de grandes proporções e extensão cervical, submetido a traqueostomia, drenagem da coleção purulenta e exodontia dos focos infecciosos, atendido pelo serviço de Cirurgia e Traumatologia Bucocomaxilofacial do Hospital Universitário Maria Aparecida Pedrossian de Mato Grosso do Sul.

CASO CLÍNICO

Paciente do sexo masculino, de 22 anos de idade, que compareceu ao Hospital Universitário Maria Aparecida Pedrossian (HUMAP-UFMS) para avaliação de infecção de origem odontogênica em hemiface esquerda. A esposa relatou que uma semana antes o paciente havia realizado tratamento dentário e evoluiu com dor e dificuldade para se alimentar. Após isso, procurou novamente a Unidade de Pronto Atendimento (UPA) e recebeu medicação para dor endovenosa (EV) e duas doses de Benzacetil, sem melhora do quadro.

À consulta hospitalar apresentou-se com face de dor, dificuldade de fala, disfagia, trismo e queixas álgicas intensas. Negou dificuldade respiratória, êmese e alergias medicamentosas. Também negou quaisquer comorbidades sistêmicas e relatou ser tabagista (cigarro e maconha) e etilista nos finais de semana, em grande quantidade. Ao exame clínico, notou-se aumento volumétrico em hemiface esquerda, em regiões: bucal, submandibular, submentoniana, endurecida à palpação, e ausência de calor. Presença de rubor em região submentoniana e cervical anterior e ausência de ponto de flutuação. Ademais, no exame intraoral constatou-se trismo severo, edema sublingual bilateral, ausência de exsudato purulento em região esquerda de

arcadas dentárias, higiene insatisfatória (Figuras 1 a 4).

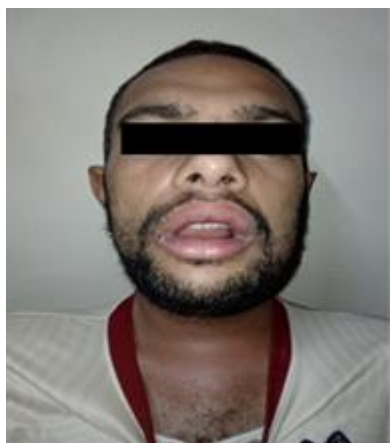

Figura 1: Trismo acentuado e exenso aumento volumétrico.

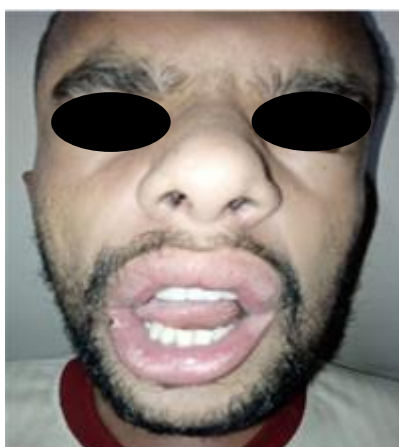

Figura 2: Trismo acentuado e exenso aumento volumétrico.

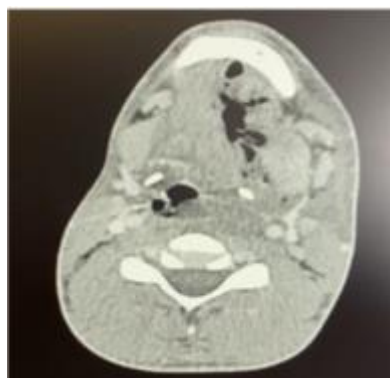


Figura 3: Presença de gases à tomografia.

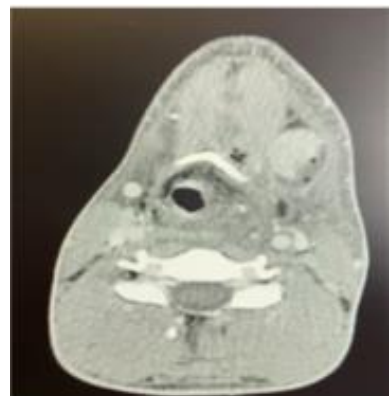


Figura 4: Presença de gases à tomografia.

A prescrição medicamentosa inicial endovenosa foi de ceftriaxone 1g de 12 em 12 horas e clindamicina 600 mg de 6 em 6 horas, para controle da dor foi prescrito dipirona 1g 4 vezes ao dia e tramadol 50 mg de 12 em 12 horas, e a solicitação de exames bioquímicos e tomografia de face com contraste, além de orientação de higiene oral e bochecho com clorexidina 0.12% que foi entregue ao paciente.

A tomografia mostrou abscesso cervicofacial, com acometimento de regiões submandibular e assoalho bucal, muito gás de permeio nas partes moles; infecção até região aproximada de laringe; grande edema e desvio de partes moles.

Durante a avaliação, na conversa, iniciou drenagem natural de pus escurecido para dentro da boca, em quantidade moderada; após observar isso, a terapêutica medicamentosa passou a ter dexametasona também. A opção para traqueostomia se deu por não haver broncoscopia para intubação orotraqueal e da dificuldade técnica devido ao desvio e edema.

Os exames laboratoriais mostraram um quadro de leucocitose de 17.010 mm^3 , com bastonetes a 35%, segmentados a 94%, hemoglobina $15,7 \text{ g/dl}$, hemácias $5,12 \text{ milhões/mm}^3$, linfócitopenia de $170,10 \text{ mm}^3$, plaquetas 149 mil/mm^3 , proteína C reativa (PCR) $177,37 \text{ mg/L}$. Seus sinais vitais foram: pressão arterial $113/45 \text{ mmHg}$, frequência cardíaca 78 bpm , frequência respiratória 18 rpm e temperatura $36,6 \text{ C}$.

Com isso, já no centro cirúrgico, foi submetido à traqueostomia sob anestesia local, drenagem de abscesso cervical e extração dos elementos 36 e 38 sob anestesia geral. O procedimento ocorreu de forma positiva e sem nenhuma intercorrência, e durante o ato cirúrgico, foi feita coleta de amostra para cultura, antibiograma e bacterioscopia, os quais tiveram como resultado a presença de *Staphylococcus spp.* (Figuras 5 a 9)

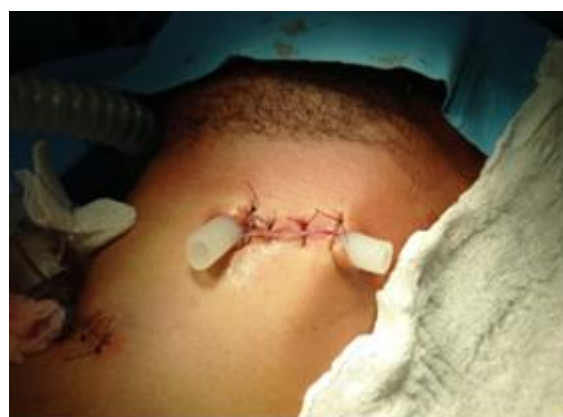

Figura 5: Aspecto extrabucal do dreno instalado.

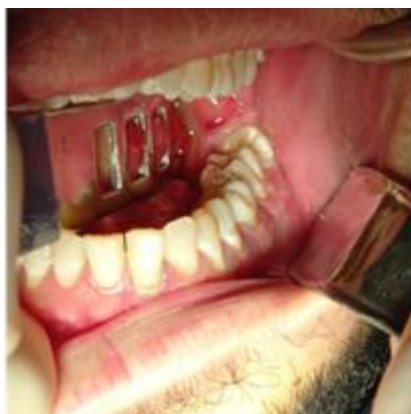

Figura 6: Aspecto intrabucal do dreno rígido instalado.

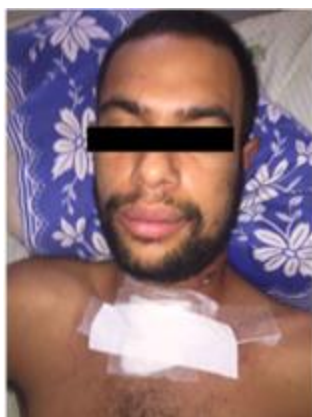

Figura 7: Aspecto clínico dos curativos.

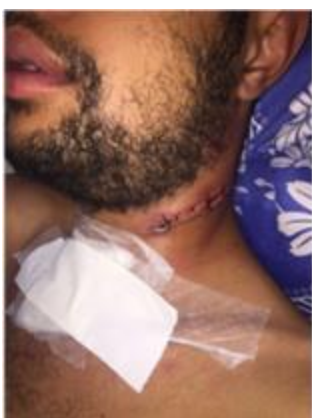

Figura 8: Aspecto clínico dos curativos.

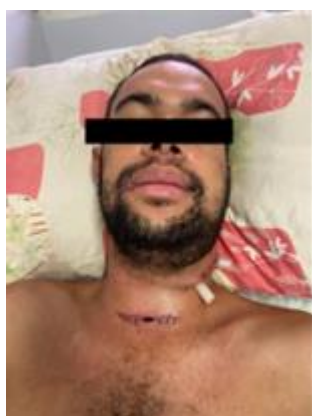

Figura 9: Aspecto clínico dos curativos.

Logo, para seguir o bom prognóstico foram feitas as seguintes recomendações: troca do

curativo 02 vezes ao dia, manutenção da antibioticoterapia, realizar compressas mornas nas regiões de acúmulo de exsudato, orientação para higiene oral rigorosa e bochechos com clorexidina 0.12% ao menos duas vezes ao dia e iniciar fisioterapia de abertura bucal para melhora do trismo.

Em sua saída, as dores eram leves, leve aumento volumétrico em regiões acometidas pela infecção e pouca drenagem ativa de exsudato serosanguinolento. O exame intraoral mostrou melhora de abertura bucal para 20 mm. Foram feitas trocas de curativos cervicais, remoção de suturas intraorais, e orientações quanto a higiene oral, fisioterapia de abertura bucal e compressa morna, além da orientação de retorno ao ambulatório. Paciente teve os exames de saída com segmentados a 68%, linfócitopenia de 1735,20 mm³ e proteína C reativa 9,15 mg/L. Após isso, o seu controle foi feito pelo acompanhamento da clínica médica.

DISCUSSÃO

A infecção odontogênica é uma condição clínica que necessita da atenção especial do cirurgião dentista, a fim de entender os riscos trazidos por essa realidade ao paciente. No caso relatado, evidencia-se o quão arriscado pode ser a manutenção de um foco infeccioso na cavidade bucal e sua facilidade em se espalhar para outras regiões anatômicas. Para isso, o diagnóstico deve ser essencialmente preciso e rápido, além da correta escolha de tratamento, e muitas das vezes, é necessária a intervenção em ambiente hospitalar^{14,15}.

Dessa maneira, é na anamnese em que o cirurgião dentista consegue definir a melhor escolha para intervenção clínica, e isso dependerá de um minucioso exame clínico, permitindo saber a condição em que se encontra o estágio infeccioso e o correto acompanhamento dessa progressão. Saber identificar e observar sinais e sintomas decorrentes de infecção é de suma importância, como no caso específico: trismo, disfagia, dificuldade de fala e dor intensa; dando maior atenção quando houver presença fístulas, áreas de tumefação, grande edema em uma ou mais áreas profundas, regiões de aumento endurecido a palpação, febre, entre outros sinais^{16,17}.

A história médica do paciente é extremamente relevante para o bom prognóstico do caso, ou seja, aqueles que apresentam alguma comorbidade, imunossupressão ou o fator da idade tendem a sofrer um tipo de infecção mais severa e aguda. No caso relatado, o paciente não apresentava nenhum tipo de comorbidade ou supressão que pudesse influenciar negativamente

o seu tratamento, era um paciente jovem com hábitos de fumo e etilismo¹⁸.

No entanto, seus exames laboratoriais mostraram a gravidade da infecção, chamando a atenção para a proteína C reativa (PCR), a qual teve o valor de entrada de 177,37 mg/L e o valor de saída de 9,15 mg/L. O exame do PCR é importante, pois avalia a concentração desta proteína no sangue, a qual é liberada pelo fígado e seus níveis estão alterados quando o organismo está passando por um processo inflamatório, e essa queda no seu valor nos mostra a debelização do processo infeccioso e o equilíbrio de seu sistema imune, restaurando a saúde de forma geral¹⁹.

O tratamento das infecções odontogênicas varia muito, a depender do tipo de infecção, se é localizada ou difusa, se o processo é crônico ou agudo, entre outros fatores. No presente relato, era um caso infeccioso agudo, com extensão cervical e de rápida evolução e isso eleva o nível do risco enfrentado por esse paciente, sendo assim, a escolha do tratamento se deu na associação entre o procedimento cirúrgico, isto é, drenagem do exsudato e a exodontia dos elementos 36 e 38, em conjunto com a antibioticoterapia de escolha, tendo amplo espectro de ação em microorganismos gram-positivos^{20,21}.

No caso vigente, os focos infecciosos se iniciaram nos molares, os quais são responsáveis por diversas intercorrências odontológicas, sejam elas de caráter endodôntico, periodontal ou cirúrgico. Isso se deve ao fato de os dentes posteriores serem mais negligenciados pelo paciente no momento de higiene oral, seja pela dificuldade de acesso à região ou a falta de conhecimento em relação a técnicas de escovação que garantem a correta higienização do local, além da rotineira falta de uso do fio dental, sendo relevante para os profissionais da área refletirem sobre melhorar sua didática e motivação para conseguir uma maior adesão do paciente^{22,23}.

A importância de se ter uma cobertura antibiótica se deve ao fato de ter um auxílio no combate e remissão do processo infeccioso, o medicamento de início deve abranger uma faixa de espectro que possibilite o combate de bactérias anaeróbias e aeróbias, porém após a análise dos exames laboratoriais específicos, essa escolha tem de ser precisa e cautelosa, pois deve ter a maior eficácia possível dentro da realidade do caso e com os menores efeitos colaterais cabíveis. Portanto, a escolha foi a associação de dois antibióticos, a ceftriaxona e a clindamicina e se mostrou efetiva, já que as bactérias predominantes eram gram-positivas, permitindo assim um combate efetivo aos agentes etiológicos

do quadro infeccioso e o restabelecimento do sistema imunológico do paciente, levando-o a um bom estado de saúde^{24,25}.

Desta forma, o presente exposto ressalta ainda mais a importância da temática e a necessidade de uma intervenção precisa e rápida com o propósito de combater a infecção e restabelecer a qualidade de vida do paciente.

CONCLUSÃO

Conclui-se que as infecções odontogênicas de grandes proporções são um grande problema de saúde pública, visto sua repleta variedade etiológica, microbiológica, além de seu risco de disseminação para outras áreas em detrimento da região afetada e da proximidade com estruturas anatômicas essenciais e que, se afetadas, podem levar a morte. Em específico, o caso apresentado nos mostra a gravidade e proporção tomada por um foco infeccioso junto a um sistema fisiológico geral, se alastrando e atingindo grandes estruturas anatômicas, mesmo o paciente não apresentando nenhuma comorbidade ou comprometimento de seu sistema imune, e a remissão do quadro infeccioso só se deu, pois, a conduta tomada foi extremamente rápida e eficaz.

Sendo assim, é de responsabilidade do cirurgião dentista sua habilitação, conhecimento e preparo para agir diante de casos como o do relato, sabendo diagnosticar e intervir o mais rápido possível, estando atento em situações as quais sejam necessária a atuação em ambiente mais preparado, como o hospitalar. Outro ponto importante, é atuar na prevenção desses quadros agudos e isso se inicia na educação em saúde bucal e na eliminação e controle da doença cárie, periapicopatias e alterações periodontais.

REFERÊNCIAS

1. Eckert AW, Just L, Wilhelms D, Schubert J. Odontogene Infektionen - Teil I: Zur Wertigkeit der Erregerbestimmung bei odontogenen Infektionen in der klinischen Routine [Dentogenic infections-part I: the significance of bacterial isolation of dentogenic infections under routine conditions]. *Wien Med Wochenschr.* 2012;162(13-14):316-20.
2. Hassam SF, Dos Santos MCC, Coelho PAC, Schiavotelo TCL, Cardoso JA, De Farias JG. Abscesso dentoalveolar crônico em paciente pediátrico com drenagem rara. *Rev Cubana Estomatol.*, 2019;56(4):e2043.
3. Jardim ECG, Santiago Junior JF, Guastaldi FPS, Jardim Junior EG, Garcia Junior IR, Shinohara EH. Infecções odontogênicas: relato de caso e implicações terapêuticas. *Rev Odontol Araçatuba.* 2011;32(1):40-3.
4. Azenha MR, Aparecida S, Caliento R, Guzman S. Celulite facial de origem odontogênica. Apresentação de 5 casos Odontogenic facial

- cellulitis: a presentation of five cases Marcelo Rodrigues Azenha I |Suzie Aparecida de Lacerda I |André Luís Bim II |Rubens Caliento II |Silvano Guzman III. 5458:41-8.
5. Holmes CJ, Pellecchia R. Antimicrobial Therapy in Management of Odontogenic Infections in General Dentistry. *Dent Clin North Am*; 2016;60(2):497-507.
 6. Alves IS, Vendramini DFV, Leite CC, Gebrim EMMS, Passos UL. Achados odontológicos em imagens de face e pescoço. *Radiol Bras*. 2021;54(2):107-14.
 7. Taub D, Yampolsky A, Diecidue R, Gold L. Controversies in the Management of Oral and Maxillofacial Infections. *Oral Maxillofac Surg Clin North Am*. 2017;29(4):465-73.
 8. Bertossi D, Barone A, Iurlaro A, Marconcini S, De Santis D, Finotti M, et al. Odontogenic orofacial infections. *J Craniofac Surg*. 2017;28(1):197-202.
 9. Zawislak E, Nowak R. Odontogenic Head and Neck Region Infections Requiring Hospitalization: An 18-Month Retrospective Analysis. *Biomed Res Int*. 2021;2021:7086763.
 10. Bhagania M, Youseff W, Mehra P, Figueroa R. Treatment of odontogenic infections: An analysis of two antibiotic regimens. *J Oral Biol Craniofac Res*. 2018;8(2):78–81.
 11. Farmahan S, Tuopar D, Ameerally PJ. The clinical relevance of microbiology specimens in head and neck space infections of odontogenic origin. *Br J Oral Maxillofac Surg*. 2014;52(7):629–31.
 12. Blankson PK, Parkins G, Boamah MO, Abdulai AE, Ahmed AM, Bondorin S, et al. Severe odontogenic infections: A 5-year review of a major referral hospital in Ghana. *Pan Afr Med J*. 2019;32:1-8.
 13. Oliveira RL, Raffaele RM, Baldo ME, EC Jardim. *Rev Bras Ter Intensiva*. 2020;32(1):161-62
 14. Chowdhury S, Chakraborty P pratim. Universal health coverage There is more to it than meets the eye. *J Fam Med Prim Care* .2017;6(2):169–70
 15. Ogle OE. Odontogenic infections. *Dent Clin North Am*. 2017;61(2):235-52.
 16. Alotaibi N, Cloutier L, Khaldoun E, Bois E, Chirat M, Salvan D. Criteria for admission of odontogenic infections at high risk of deep neck space infection. *Eur Ann Otorhinolaryngol Head Neck Dis*. 2015;132(5):261-64.
 17. Lypka M, Hammoudeh J. Dentoalveolar Infections. *Oral Maxillofac Surg Clin North Am*. 2011;23(3):415-24.
 18. Weise H, Naros A, Weise C, Reinert S, Hoefert S. Severe odontogenic infections with septic progress - A constant and increasing challenge: A retrospective analysis. *BMC Oral Health*. 2019;19(1):1-6.
 19. Bakathir AA, Moos KF, Ayoub AF, Bagg J. Factors Contributing to the Spread of Odontogenic Infections: A prospective pilot study. *Sultan Qaboos Univ Med J*. 2009;9(3):296-304.
 20. Baum SH, Ha-Phuoc AK, Mohr C. Treatment of odontogenic abscesses: comparison of primary and secondary removal of the odontogenic focus and antibiotic therapy. *Oral Maxillofac Surg*. 2020;24(2):163-72.
 21. Rasteniene R, Puriene A, Aleksejuniene J, Pečiuliene V, Zaleckas L. Odontogenic maxillofacial infections: A ten-year retrospective analysis. *Surg Infect (Larchmt)*. 2015;16(3):305-12.
 22. Flynn TR. What are the Antibiotics of Choice for Odontogenic Infections, and How Long Should the Treatment Course Last? *Oral Maxillofac Surg Clin North Am*. 2011;23(4):519-36.
 23. Robles Raya P, Javierre Miranda AP, Moreno Millán N, Mas Casals A, de Frutos Echániz E, Morató Agustí ML. Management of odontogenic infections in Primary Care: Antibiotic? *Aten Primaria*. 2017;49(10):611-18.
 24. López-González E, Vitales-Noyola M, González-Amaro AM, Méndez-González V, Hidalgo-Hurtado A, Rodríguez-Flores R, et al. Aerobic and anaerobic microorganisms and antibiotic sensitivity of odontogenic maxillofacial infections. *Odontology*. 2019;107(3):409-17.
 25. Martins JR, Chagas OL, Velasques BD, Bobrowski AN, Correa MB, Torriani MA. The Use of Antibiotics in Odontogenic Infections: What Is the Best Choice? A Systematic Review. *J Oral Maxillofac Surg*. 2017;75(12):2606.e1-2606.e11.

CONFLITO DE INTERESSES

Os autores declaram não haver conflitos de interesse

AUTOR PARA CORRESPONDÊNCIA

Ellen Cristina Gaetti Jardim

Universidade Federal de Mato Grosso do Sul (UFMS)
FAODO – Faculdade de Odontologia
79070-900 Campo Grande – MS, Brasil
E-mail: ellen.jardim@ufms.br

Submetido em 10/11/2022

Aceito em 16/02/2023