

Abordagem Cirúrgica de Hemangioma de Língua: Relato de Caso

Surgical Approach of Tongue Hemangioma: Case Report
Abordaje Quirúrgico del Hemangioma de Lengua. Reporte de un Caso

Leticia Thais **OTAVIANO**

Residente em Cirurgia e Traumatologia Buco-maxilo-facial Universidade Estadual do Oeste do Paraná (UNIOESTE)
Hospital Universitário do Oeste do Paraná (HUOP) 85806-470 Cascavel - PR, Brasil
<https://orcid.org/0000-0002-7624-0348>

Gabriela **BOHNEBERGER**

Residente em Cirurgia e Traumatologia Buco-maxilo-facial Universidade Estadual do Oeste do Paraná (UNIOESTE)
Hospital Universitário do Oeste do Paraná (HUOP) 85806-470 Cascavel - PR, Brasil
<https://orcid.org/0000-0001-7025-9833>

Eleonor Álvaro **GARBIN JÚNIOR**

Professor Titular da Universidade Estadual do Oeste do Paraná (UNIOESTE),
Responsável pelo Serviço de Residência em Cirurgia e Traumatologia Buco-maxilo-facial Universidade Estadual do Oeste do Paraná (UNIOESTE) Hospital Universitário do Oeste do Paraná (HUOP) 85806-470 Cascavel - PR, Brasil
<https://orcid.org/0000-0002-2111-4766>

Resumo

Os hemangiomas são neoplasias vasculares benignas que podem acometer a cavidade oral. Podendo ser vistas, principalmente, nos lábios, língua, mucosa jugal e palato. Se caracterizam como lesões de coloração vermelho intenso ao aspecto arroxeadado, de superfície lisa ou nodular, com extensão variável. Diversas modalidades de tratamento são descritas na literatura como escleroterapia, crioterapia, corticosteroides tópicos e/ou sistêmicos, remoção cirúrgica e terapia de fotocoagulação a laser. Este artigo tem como propósito relatar um caso de hemangioma em dorso de língua o qual foi optado por uma abordagem cirúrgica da lesão por apresentar interferência com as funções fisiológicas de deglutição, mastigação e fala da paciente. Após o período de controle de seis meses, manteve-se função habitual da língua, não havendo qualquer sinal de recidiva da lesão.

Descritores: Hemangioma; Neoplasias Vasculares; Língua; Procedimentos Cirúrgicos Ambulatorios.

Abstract

Hemangiomas are benign vascular neoplasms that can affect the oral cavity. They can be seen mainly on the lips, tongue, buccal mucosa and palate. They are characterized as intense red to purplish-colored lesions, with a smooth or nodular surface, with variable extension. Several treatment modalities are described in the literature, such as sclerotherapy, cryotherapy, topical and/or systemic corticosteroids, surgical removal and laser photocoagulation therapy. The purpose of this article is to report a case of hemangioma on the dorsum of the tongue, which was chosen for a surgical approach to the lesion because it interfered with the patients physiological functions of swallowing, mastication and speech. After the six-month control period, normal tongue function was maintained, with no signs of lesion recurrence.

Descriptors: Hemangioma; Vascular Neoplasms; Tongue; Ambulatory Surgical Procedures.

Resumen

Los hemangiomas son neoplasias vasculares benignas que pueden afectar la cavidad bucal. Se pueden observar principalmente en labios, lengua, mucosa bucal y paladar. Se caracterizan por lesiones de color rojo intenso a violáceo, de superficie lisa o nodular, de extensión variable. En la literatura se describen varias modalidades de tratamiento, como escleroterapia, crioterapia, corticoides tópicos y/o sistémicos, extirpación quirúrgica y terapia de fotocoagulación con láser. El propósito de este artículo es reportar un caso de hemangioma en el dorso de la lengua, el cual fue elegido para abordaje quirúrgico de la lesión debido a que interfería con las funciones fisiológicas de deglución, masticación y habla del paciente. Después del período de control de seis meses, la función de la lengua se mantuvo normal, sin signos de recurrencia de la lesión.

Descriptorios: Hemangioma; Neoplasias Vasculares; Lengua; Procedimientos Quirúrgicos Ambulatorios

INTRODUÇÃO

A face e a cavidade oral são comumente acometidas por neoplasias benignas de tecido mole. Dentre elas estão as mal formações vasculares, também chamadas de hemangiomas ou varizes bucais, que são classificados como os tumores mais incidentes em recém-nascidos e na infância, embora também possam ser desenvolvidos na fase adulta¹. A causa ainda não é conhecida, mas há indícios que estejam relacionados com uma má formação congênita, estímulos inflamatórios ou endócrinos². As possibilidades deste tipo de lesão são: hemangioma capilar, juvenil, cavernoso e o arteriovenoso³.

Se apresentam como lesões únicas em formato nodular ou de mancha, com extensão variável, superfície lisa ou nodular e com coloração oscilando do vermelho intenso ao

roxo. Em 60% dos casos são encontrados na cabeça e pescoço, sendo que quando ocorrem na cavidade oral tem como principais localizações os lábios, a língua, mucosa jugal e palato^{2,4}. Por apresentarem características semelhantes com outras lesões benignas como as mucocelos ou lesões malignas, como o melanoma, deve ser realizado minucioso exame físico, incluindo manobras como a diascopia ou vitropressão^{5,6}.

Tais lesões podem apresentar tendência a regressão, entretanto se não ocorrer, podem ser realizados tratamentos com corticoides tópicos e/ou sistêmicos, a escleroterapia com Oleato de etanolamina⁷ e a aplicação de laser de Diodo⁸ crioterapia e até mesmo a remoção cirúrgica⁶.

Considerando a alta prevalência destas lesões e a importância do diagnóstico e a

escolha do tratamento a ser adotado, este artigo tem como propósito relatar um caso de hemangioma em dorso de língua o qual foi optado por uma abordagem cirúrgica da lesão.

CASO CLÍNICO

Paciente M.F.M., 56 anos, do gênero feminino, leucoderma, procurou atendimento no ambulatório de Cirurgia e Traumatologia Buco-Maxilo-Facial com queixa de aumento de volume nodular em língua, apresentando certa dificuldade de mastigação, com evolução de aproximadamente 5 meses.

Na história médica e no exame físico extraoral não havia nada digno de nota. Ao exame físico intraoral, foi observada uma lesão nodular, de coloração arroxeada, de aspecto moriforme, com aproximadamente 1,5cm de diâmetro, de implantação séssil, circunscrita, resiliente à palpação, assintomática, localizada em região do terço anterior de dorso lingual do lado esquerdo (Figura1).

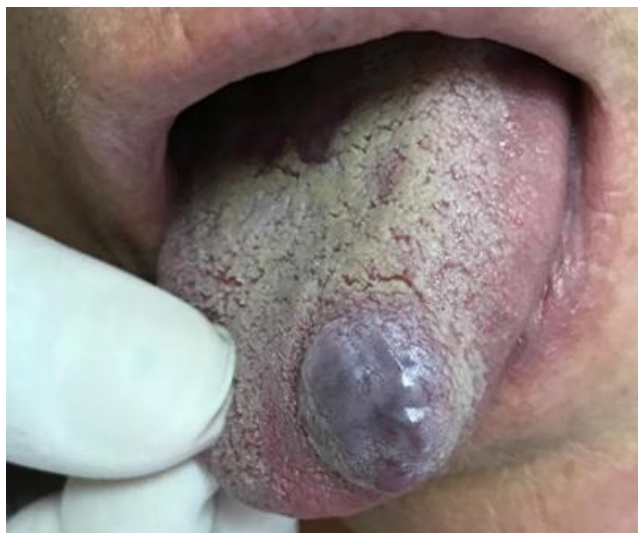

Figura 1: Aspecto clínico inicial da lesão.

Após a realização do exame físico, procedeu-se à manobra semiotécnica de vitropressão verificando-se um aspecto levemente isquêmico, sugerindo uma alteração vascular, estabelecendo-se, dessa forma, a hipótese diagnóstica de hemangioma.

Confirmada a natureza vascular da lesão, optou-se pela abordagem cirúrgica. Estável hemodinamicamente, a paciente foi submetida à biópsia excisional sob anestesia local em ambiente ambulatorial. Foram realizadas suturas na base da lesão, a fim de diminuir o aporte sanguíneo local, propiciando menor sangramento no transoperatório (Figura 2). A excisão completa da lesão foi realizada, notando-se ausência de comprometimento dos tecidos adjacentes (Figuras 3 e 4).

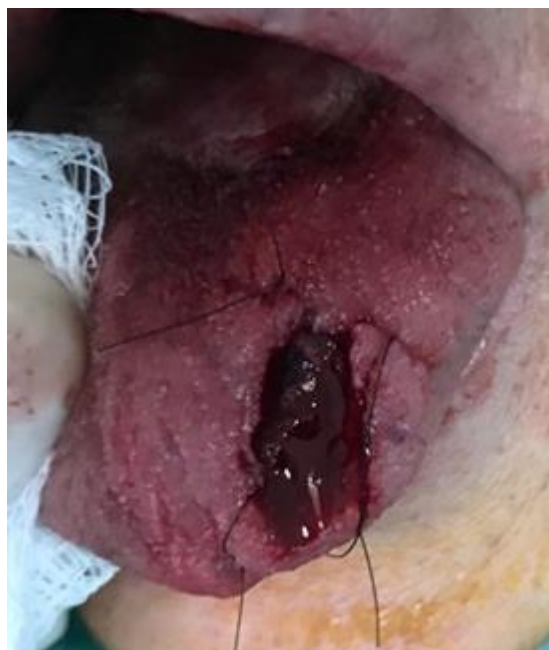

Figura 2: Contenção por meio de sutura visando diminuir o fluxo sanguíneo local.

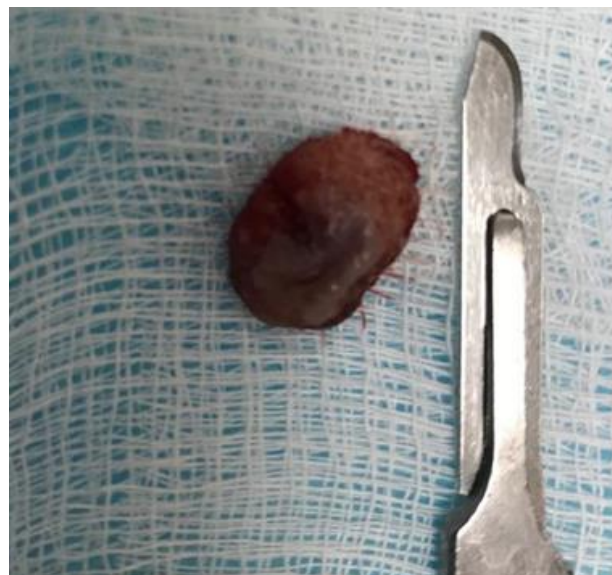


Figura 3: Peça cirúrgica após exérese.

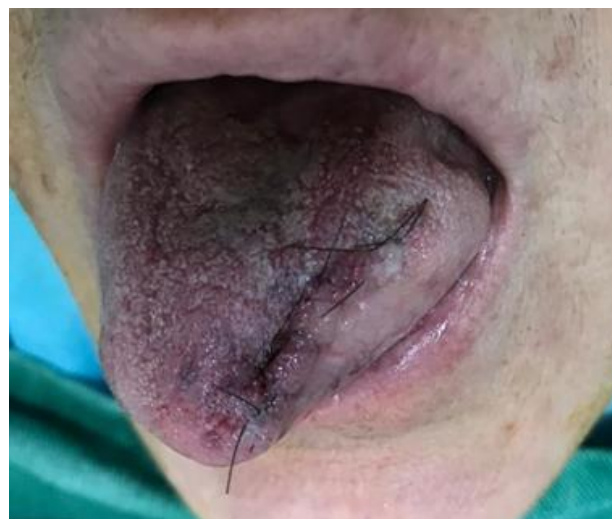

Figura 4: Região cirúrgica após remoção da lesão com suturas isoladas.

A peça cirúrgica foi encaminhada à análise histopatológica, confirmando a hipótese diagnóstica de hemangioma (“Hemangioma cavernoso”).

Não foi visualizado qualquer sinal de recidiva da lesão, dentro do período de controle de seis meses, mantendo-se função habitual da língua, com relato de ausência de dificuldade na mastigação, que era a queixa principal da paciente (Figura 5).

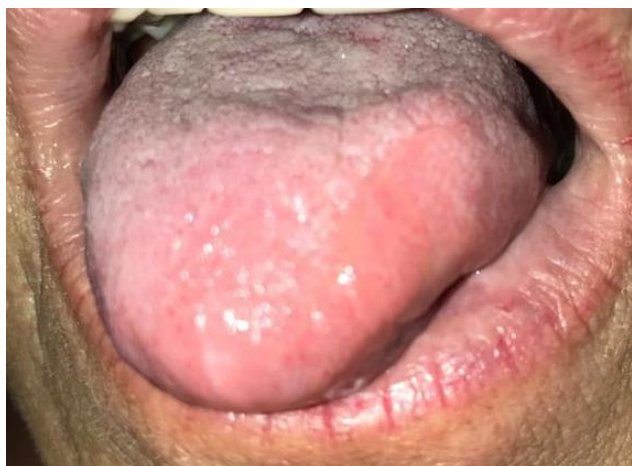

Figura 5: Aspecto pós-operatório de controle de 6 meses.

DISCUSSÃO

Os hemangiomas são tumores benignos mais frequentemente encontrados em região de cabeça e pescoço, com ênfase em mucosa jugal, lábio e língua que são as áreas mais acometidas^{2,4}. No caso apresentado, o dorso de língua foi acometido, seguindo os relatos apresentados na literatura^{3,9}. Quando acometida, deve-se ter atenção a região lingual em razão de traumas, ulcerações e sangramento, bem como disfagia ou dispneia.

Diversos estudos defendem que lesões vasculares devem ser diagnosticadas por meio de manobras semiotécnicas e exames complementares^{10,11}. A diascopia (ou vitropressão) é a manobra mais utilizada devido à facilidade e rapidez do exame, sendo de grande relevância para o diagnóstico diferencial destas lesões entre outras condições patológicas. Durante a vitropressão sobre a lesão, há um escoamento do sangue adquirindo uma coloração pálida, designando a procedência vascular da lesão¹². Após a remoção da pressão, o sangue tende a retornar para o seu local inicial, recuperando a aparência original da lesão. Notando-se os aspectos do caso relatado, podem ser observadas a eficácia e acessibilidade desta manobra no estabelecimento do diagnóstico clínico inicial.

Estudos afirmam que podem ser utilizados exames como ultrassonografia,

Doppler colorido, ressonância magnética e a angiografia para elucidação do diagnóstico³. A ultrassonografia pode ser indicada em casos de lesões superficiais e pequena proporção. O Doppler colorido é considerado por Assis et al.³ um método de baixa eficácia quando há má-formações centrais e /ou em regiões profundas o que dificultaria a evidenciação da conformação tridimensional da lesão. A ressonância magnética, por sua vez, pode definir a natureza vascular da patologia. Usualmente, a angiografia não é indispensável, visto que não permite a definição do fluxo sanguíneo¹². Apesar de serem mais precisos, apresentam certas desvantagens, que muitas vezes inviabilizam seu uso para esses tipos de lesões, tais como custo elevado e alta complexidade.

A fim de determinar a modalidade de tratamento a ser escolhida, deve-se levar em conta algumas questões como: localização, extensão, duração e hemodinâmica da lesão, história médica pregressa, o conhecimento e habilidade profissional do cirurgião^{9,11}. Diante disso, diversas modalidades de tratamento foram desenvolvidas, sendo relatadas na literatura incluindo escleroterapia, crioterapia, administração de corticosteróides tópicos e/ou sistêmicos, remoção cirúrgica e terapia de fotocoagulação a laser.

A escleroterapia têm se mostrado uma técnica fácil de executar, sendo de baixo custo, em muitos casos produzindo redução da lesão sem a necessidade de abordagem cirúrgica. O mecanismo de ação do oleato de etanolamina baseia-se na necrose tecidual da região onde é aplicado, associado a formação de trombos, observados 24 horas após a aplicação. Esta técnica é contraindicada para pacientes diabéticos não controlados e em locais de infecção secundária, também deve ser evitado durante a gravidez¹³. A associação dos tratamentos como a escleroterapia com a excisão cirúrgica também vem sendo utilizada¹¹.

A crioterapia apresenta desvantagens, estando limitada para pequenas lesões de mucosa e superficiais, sendo necessário equipamento específico acarretando o aumento do custo³. Também se tem o fato de ser um procedimento doloroso que pode causar atrofia cutânea e formação de cicatrizes¹¹.

O uso do corticosteroide tópico ou sistêmico têm como propósito diminuir o tamanho da lesão, facilitando a abordagem cirúrgica, contudo, as complicações relacionadas têm limitado sua utilização¹². O laser cirúrgico é considerado viável, quando

comparado ao bisturi, para lesões como hemangioma, devido à ausência de sangramento, discreta ocorrência de edema e melhor pós-operatório. Possibilitando a realização de forma menos invasiva⁶. O Laser Diodo é comumente usado, contudo, como desvantagem tem-se o acesso e o custo elevado associado a necessidade de treinamento teórico/prático, limitando o uso desta modalidade de tratamento⁸.

A remoção cirúrgica da lesão em tecidos moles é uma abordagem desafiadora podendo haver consequências à vida em virtude de um sangramento incontrolável. Contudo, características como delimitação ou circunscrição, resiliência, fácil acesso, não envolvimento ósseo e estruturas importantes permitem que um cirurgião capacitado saiba conduzir o caso¹². Decidimos pela excisão cirúrgica em razão de ser uma lesão de porte considerável, bem delimitada, de fácil acesso cirúrgico, que apresentava interferência com as funções fisiológicas de deglutição, mastigação e fala da paciente, além de fatores sistêmicos serem favoráveis.

De acordo com a literatura, o principal risco da cirurgia é um quadro hemorrágico incontrolável em virtude da proliferação de vasos características da lesão¹³. Neste caso, foi realizado as suturas na base da lesão, previamente à exérese para diminuição do risco de sangramento.

Diferente das outras modalidades de tratamento, a abordagem cirúrgica permite o diagnóstico por meio da análise histopatológica, diminuindo a chance de recidiva da lesão. O prognóstico dessas lesões tende a ser favoráveis, por não predispor a sofrer maligninização e raramente à ocorrência de recidivas. O prognóstico, neste caso, se mostrou favorável, demonstrando cicatrização satisfatória da região, com ausência de recorrência durante o acompanhamento pós-operatório de seis meses.

CONCLUSÃO

Para tratamento de lesões de origem vascular, sobretudo os hemangiomas, é de extrema importância que o cirurgião-dentista tenha experiência sobre patologias de vasos sanguíneos, diagnóstico e modalidades de tratamento, bem como indicações e contra-indicações de cada uma e o manejo de complicações inerentes. Nos casos de lesões bem delimitadas, circunscritas, a remoção cirúrgica é a escolha de tratamento preferível quando bem planejada e executada.

REFERÊNCIAS

1. Corrêa PH, Nunes LC, Johann AC, Aguiar MC, Gomez RS, Mesquita RA. Prevalence of oral hemangioma, vascular malformation and varix in a Brazilian population. *Braz Oral Res.* 2007;21(1):40-5.
2. Neville BW, Damm DD. Allen CM, Bouquot JE. *Patologia Oral e Maxilofacial.* 4.ed. Elsevier: São Paulo; 2016.
3. Assis GM, Silva SRP, Moraes PH, Amaral JIQ, Germano AR. Hemangioma de língua: relato de caso. *Rev Cir Traumatol Buco-Maxilo-fac.* 2009;9(2):59-66.
4. Regezzi S, Sciubba J. *Patologia bucal: correlações clínico-patológicas.* 6.ed. Rio de Janeiro: Guanabara Koogan; 2013
5. Cruz FLG, Carvalho RF, Carvalho MF, Sales LAR, Devito KL. Diagnóstico diferencial de hemangioma por meio da vitropressão. *Differential diagnosis of hemangioma by diascopy.* *Rev Gaúch Odontol.* 2011;59(1): 125-29.
6. Neves LEM, Melo AKV, Vasconcelos MG, Vasconcelos RG. Lesões vasculares orais: avaliações clínicas, diagnósticas e terapêuticas. *Rev Cuba Estomatol.* 2018; 55(4):1-11.
7. Horbach SE, Lokhorst MM, Saeed P, de Goüyon Matignon de Pontouraude CM, Rothová A, van der Horst CM. Sclerotherapy for low-flow vascular malformations of the head and neck: A systematic review of sclerosing agents. *J Plast Reconstr Aesthet Surg.* 2016;69(3):295-304.
8. Dantas FSB, Campos LT, Toscano RL, Neves GV, Agripino GG, Gomes DQC. Fotocoagulação a laser de diodo para tratamento de alteração vascular em lábio: relato de caso. *Arch Health Invest.* 2020;9(5):433-38.
9. Andrade RF, Silva FO, Vilela Jr RA, Dias MA, Oliveira LR. Abordagem cirúrgica de hemangioma cavernoso em língua: relato de caso. *Rev da Univ Vale do Rio Verde.* 2014;12(1):504-12.
10. Rocha ABM, Sant'Anna FB, Fernandes IS, Azoubel E, Araújo RPC. Escleroterapia de hemangioma em borda lateral de língua:relato de caso TT - Sclerotherapy of hemangioma in the lateral border of the tongue: case report. *Rev Ciênc Méd Biol.* 2014;13(3esp):398-402.
11. Almeida AC, Camargo WR. Hemangioma Bucal. Tratamentos preconizados. *Braz J Surg Clin Res,* 2014;8(2):59-61
12. Cardoso L, Fernandes LMPSR, Rocha JF, Gonçalves ES, Ferreira Júnior O, Taveira LAA. Abordagem cirúrgica de hemangioma intraoral. *Odontol Clín.-Cient.* 2010;9(2):177-80.

- 13.Oliveira MMM, Silva BA. Sclerotherapy as treatment of lingual hemangioma: clinical case report. RGO, Rev Gaúch Odontol.2020; 68:e20200017

CONFLITO DE INTERESSES

Os autores declaram não haver conflitos de interesse

AUTOR PARA CORRESPONDÊNCIA

Leticia Thais Otaviano

Hospital Universitário do Oeste do Paraná (HUOP)
85806-470 Cascavel - PR, Brasil
E-mail: otavianoleticia5@gmail.com

Submetido em 07/03/2023

Aceito em 31/03/2023