

Mapeamento Tomográfico de Pacientes com Fratura da Extremidade Distal do Rádio

Tomographic Mapping of Patients with Distal Radius Fracture

Mapeo Tomográfico de Pacientes con Fractura del Radio Distal

Paulo Henrique **PALADINI FILHO**

Médico Residente em Cirurgia da Mão do Departamento de Ortopedia e Anestesiologia, Hospital das Clínicas da Faculdade de Medicina de Ribeirão Preto, Universidade de São Paulo (USP), 14049-900 Ribeirão Preto -SP, Brasil
<https://orcid.org/0000-0002-4319-9756>

Laura Machado Barbosa **JUNQUEIRA**

Médica Residente em Ortopedia e Traumatologia do Departamento de Ortopedia e Anestesiologia, Hospital das Clínicas da Faculdade de Medicina de Ribeirão Preto, Universidade de São Paulo (USP), 14049-900 Ribeirão Preto -SP, Brasil
<https://orcid.org/0009-0000-1043-9795>

Marcel Teitiro Sugohara **TANAKA**

Médico Residente em Ortopedia e Traumatologia do Departamento de Ortopedia e Anestesiologia, Hospital das Clínicas da Faculdade de Medicina de Ribeirão Preto, Universidade de São Paulo (USP), 14049-900 Ribeirão Preto -SP, Brasil
<https://orcid.org/0009-0003-1035-5075>

Felipe Gonzales **GIMENES**

Médico Residente em Ortopedia e Traumatologia do Departamento de Ortopedia e Anestesiologia, Hospital das Clínicas da Faculdade de Medicina de Ribeirão Preto, Universidade de São Paulo (USP), 14049-900 Ribeirão Preto -SP, Brasil
<https://orcid.org/0009-0006-3645-5818>

Alisson Augusto Muraro dos **REIS**

Cirurgião da Mão, formado no Serviço de Cirurgia da Mão do Hospital das Clínicas, Faculdade de Medicina de Ribeirão Preto, Universidade de São Paulo (USP), 14049-900 Ribeirão Preto -SP, Brasil
<https://orcid.org/0000-0002-0281-9242>

Sara Dadona Correia **SERRANO**

Médica Assistente da Divisão de Cirurgia da Mão, Microcirurgia e do Membro Superior do Complexo HC-FMRP-USP Faculdade de Medicina de Ribeirão Preto, Universidade de São Paulo (USP), 14049-900 Ribeirão Preto -SP, Brasil
<https://www.orcid.org/0000-0003-0739-6522>

Luís Guilherme Rosifini Alves **REZENDE**

Professor e Responsável pela Divisão de Cirurgia da Mão, Microcirurgia e Reconstrução do Membro Superior do Departamento de Ortopedia e Anestesiologia, Faculdade de Medicina de Ribeirão Preto, Universidade de São Paulo (USP), 14049-900 Ribeirão Preto -SP, Brasil
<https://orcid.org/0000-0002-2037-0135>

Resumo

Introdução. A fratura da extremidade distal do rádio é uma das fraturas mais comuns nos atendimentos hospitalares. Apresenta diferentes padrões de acordo com a faixa etária, sexo e energia do trauma, conferindo o aspecto bimodal epidemiológico. Fraturas da extremidade distal do rádio cominuídas apresentam maior complexidade, modificando o tipo de tratamento e prognóstico dos pacientes. O objetivo deste estudo é realizar o mapeamento tomográfico das fraturas articulares do rádio distal. **Métodos.** Estudo retrospectivo, baseado na revisão de prontuários e de exames de imagens disponíveis de pacientes submetidos a tratamento cirúrgico de fraturas da extremidade distal do rádio em um hospital terciário. As cominuições foram divididas em tipos de acordo a Classificação de Medoff. **Resultados:** A cominuição tipo 1 ocorreu em 45,8% dos casos, a tipo 2 em 79,2%, a tipo 3 em 16,7%, a tipo 4 em 31,3% e a cominuição tipo 5 em 93,8% das fraturas. Houve diferença estatística para sexo feminino e cominuição por impacção no fragmento central ($p=0,009$; teste do Qui-Quadrado). **Conclusão:** a compreensão biomecânica dos traços ou linhas articulares das fraturas do rádio distal e seus principais desvios apresentaram diferença estatística para cominuição no fragmento de impacção central em mulheres, contudo nosso estudo não foi capaz de explicar a relação entre cominuições na coluna radial e alterações na articulação radioulnar distal.

Descritores: Fratura do rádio; Anatomia; Tomografia; Fratura do Punho

Abstract

Introduction. Fracture of the distal radius is one of the most common fractures in hospital care. It presents different patterns according to age group, sex and trauma energy, giving the epidemiological bimodal aspect. Comminuted distal radius fractures present greater complexity, modifying the management and prognosis. This study aims to perform tomographic mapping of distal radius joint fractures. **Methods.** A retrospective study based on medical records and imaging exams of patients submitted to surgical management for distal radius fractures in a tertiary hospital. Comminutions were divided into types according to the Medoff Classification. **Results:** Type 1 comminution occurred in 45.8% of cases, type 2 in 79.2%, type 3 in 16.7%, type 4 in 31.3% and type 5 comminution in 93.8% of fractures. There was a statistical difference between the female sex and comminution due to impaction in the intra-articular central fragment ($p=0.009$; Chi-Square test). **Conclusion:** the biomechanical understanding of the articular lines or lines of distal radius fractures and their deviation pattern showed a statistical difference for comminution in the central impaction fragment in women. However, our study could not explain the relationship between comminution in the radial column and involvement in the distal radioulnar joint.

Descriptors: Radius Fractures; Anatomy; Tomography; Wrist Fractures

Resumen

Introducción. La fractura del extremo distal del radio es una de las fracturas más frecuentes. Presenta diferentes patrones según grupo de edad, sexo y energía del trauma, dando el aspecto epidemiológico bimodal. Las fracturas conminutas del radio distal presentan mayor complejidad, modificando el tipo de tratamiento y el pronóstico. El objetivo de este estudio es realizar un mapeo tomográfico de las fracturas de la articulación del radio distal. **Métodos.** Estudio retrospectivo, basado en la revisión de historias clínicas y exámenes de imagen disponibles de pacientes sometidos a tratamiento quirúrgico por fracturas del radio distal en un hospital de tercer nivel. Las conminuciones se dividieron en tipos según la Clasificación Medoff. **Resultados:** La conminución tipo 1 ocurrió en el 45,8% de los casos, la tipo 2 en el 79,2%, la tipo 3 en el 16,7%, la tipo 4 en el 31,3% y la conminución tipo 5 en el 93,8% de las fracturas. Hubo diferencia estadística para el sexo femenino y la conminución por impactación en el fragmento central ($p=0,009$; prueba Chi-Cuadrado). **Conclusión:** la comprensión biomecánica de las líneas articulares o líneas de fracturas del radio distal y sus principales desviaciones mostró una diferencia estadística para la conminución en el fragmento impactado central en mujeres, sin embargo nuestro estudio no logró explicar la relación entre las conminuciones en la columna radial y cambios en la articulación radiocubital distal.

Descriptores: Fracturas del Radio; Anatomía; Tomografía; Fracturas de la Muñeca.

INTRODUÇÃO

As fraturas da extremidade distal do rádio, ou fraturas do rádio distal (FRD) são umas das fraturas mais comuns do corpo humano, e responsáveis por grande parte dos atendimentos

médicos na urgência. A epidemiologia desta fratura é bimodal, principalmente em jovens do sexo masculino e idosos do sexo feminino¹⁻⁸.

Segundo Rundgren et al.² o mecanismo mais comum é a queda de própria altura (75%),

enquanto trauma de altas energias, como queda de alturas e acidentes de trânsito apresentaram 8% e 5,9%, respectivamente. Além disso, 65% das FRD foram classificadas como extra articular, 12% como articular parcial e 23% foram classificadas com intra-articular total, sendo as fraturas intra-articulares mais comuns em homens e associadas a traumas de alta energia^{1,2}.

Existem diversas classificações radiográficas, como por exemplo, a classificação Universal, Frykman, Melone, Fernandez, Mayo e AO/ASIF. Apesar do grande número de classificações, em estudos elas mostraram-se com várias limitações, como: baixa reprodutibilidade, baixa confiabilidade, e complexidade excessiva proveniente principalmente da dificuldade de classificar todo o aspecto de manifestação dessa fratura⁸⁻¹⁴. Dessa forma, o uso da tomografia computadorizada (TC) pode ser útil na avaliação pré-operatória dos pacientes com fraturas com múltiplos fragmentos (cominuídas) para avaliação dos tamanhos dos fragmentos e planejamento cirúrgico¹⁵.

O tratamento da FRD pode ser realizado de diversas formas, como: tratamento conservador com imobilização gessada, redução de forma fechada ou aberta, fixação de forma percutânea com fios de Kirschner e fixadores externos, ou fixação interna com placas (bloqueadas ou não, volares, dorsais e laterais)¹⁶⁻²⁰. As opções de tratamento cirúrgico têm avançado bastante principalmente com o desenvolvimento das placas bloqueadas volares de ângulo fixo e de ângulo variável ("VA: Variable-angle"), porém, os estudos até o momento não identificaram a superioridade de qualquer técnica de tratamento específica nas avaliações funcionais.^{16,19} Dessa forma, a compreensão da fratura e do mecanismo da lesão é um importante passo na escolha do melhor tratamento para cada paciente¹⁸⁻³⁰.

Considerando a importância epidemiológica, complexidade da fratura da extremidade distal do rádio e a ausência de estudos brasileiros de mapeamento tomográfico, almeja-se por meio de revisões de prontuários e estudos tomográficos de pacientes já submetidos a tratamento cirúrgico, uma melhor compreensão dessas fraturas para identificar a melhor abordagem de tratamento dessa fratura.

O objetivo deste estudo é analisar retrospectivamente os dados dos prontuários de pacientes com fratura da extremidade distal do rádio e realizar o mapeamento tomográfico da superfície articular desta fratura.

MATERIAL E MÉTODO

Estudo retrospectivo, baseado na revisão de prontuários e de exames de imagens disponíveis de pacientes que apresentaram fratura da

extremidade distal do rádio articular e foram submetidos a tratamento cirúrgico pela equipe de cirurgia da mão de um hospital de nível de complexidade terciário.

As variáveis idade, gênero, lateralidade, mecanismo de trauma foram avaliados. Exames de imagem coletados foram as radiografias pré-operatória e pós-operatória em AP e perfil do punho afetado e contralateral para comparação; as imagens da tomografia computadorizada foram nas incidências coronal, sagital, axial e reconstrução 3D, sendo o tomógrafo utilizado o modelo *Somatom Aquilon Lite* da marca *Siemens Healthcare Ltda*, disponível em nosso hospital. Cortes realizados na janela óssea são protocolo em todos os casos submetidos ao exame, foram de 1 milímetro.

Os critérios de inclusão foram pacientes diagnosticados com fraturas da extremidade distal do rádio agudas, articular completa, agrupados pela classificação alfanumérica do grupo AO (*Arbeitsgemeinschaft für Osteosynthesefragen*) como 2R3C3 no período de outubro de 2019 a dezembro de 2022 (classificação utilizada pela equipe deste hospital); submetidos a procedimento cirúrgico e acompanhamento pela equipe de cirurgia da mão no hospital terciário. Assim, foram selecionados 156 pacientes.

Os critérios de exclusão foram: fraturas articulares parciais (2R3B) e extra articulares (2R3A), fratura dos ossos do carpo ipsilaterais, fraturas patológicas, sequelas de fraturas prévias, consolidação viciosa na extremidade distal do rádio e ossos do carpo, refraturas, osteoartrose nas articulações radiocarpica e mediocarpal, presença de implantes prévios, dados incompletos em prontuário, exames de imagens incompletos (incidências AP e perfil na radiografia, ausência cortes tomográficos coronal, sagital, axial e reconstrução 3D), excluindo 108 pacientes do estudo.

Dessa forma, apenas 48 pacientes foram elegíveis para este estudo. Foi definido como corte padrão para o mapeamento tomográfico a incidência axial, secções de 2 a 4mm, sendo a referência para avaliação de toda extensão articular do rádio distal, o início da fossa sigmoide na articulação radioulnar distal (ARUD), conforme Figura 1.

A análise dos traços de fratura articular foi referenciada pela classificação de Medoff (fragmento específico)²² para as FRD, a qual divide o radio distal em cinco fragmentos em ordem crescente: estiloide radial, parede dorsal, borda volar, canto dorso-ulnar e impacção central, conforme Figuras 2 a 4.

Cada padrão de fratura articular, reclassificado de acordo por Medoff²², foi avaliado quanto a presença de mais de um tipo de traço, cominuição ou não dos fragmentos, desvios volar e

dorsal dos fragmentos. As linhas de fratura articular obtidas nos 48 pacientes foram mapeadas em um *template* padrão de corte axial da extremidade distal do rádio sem fratura, mantendo-se a referência da fossa sigmoide na ARUD citada previamente. Análise estatística foi realizado por um profissional independente, as variáveis colhidas foram estudadas por meio do teste exato do X² (Qui-quadrado) e adotamos como nível de significância $p \leq 0,05$ em todas as análises.

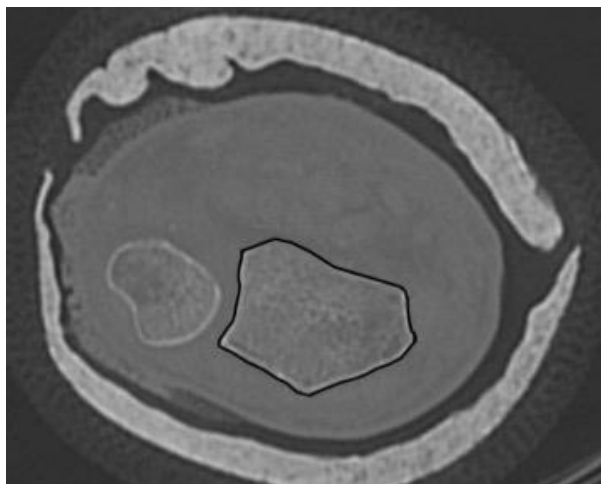


Figura 1. Template da extremidade distal do rádio. Fonte: Autor

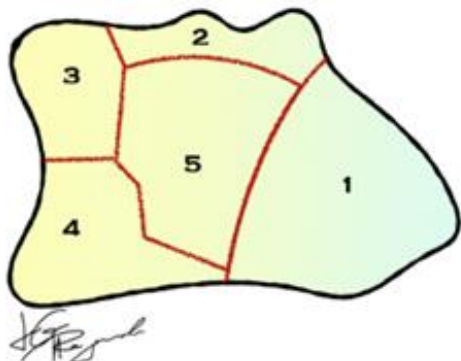


Figura 2. Os cinco fragmentos de Medoff: Visão axial. Fragmentos 1: coluna radial, 2: parede dorsal, 3: canto dorso-ulnar, 4: borda volar, 5: impacção central Adaptado de Medoff²² (Ilustração por Luis Guilherme Rosifini Alves Rezende).

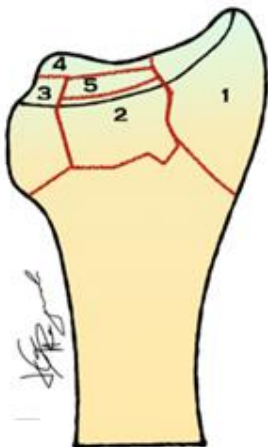

Figura 3. Os cinco fragmentos de Medoff: Visão dorsal. Fragmentos 1: coluna radial, 2: parede dorsal, 3: canto dorso-ulnar, 4: borda volar, 5: impacção central Adaptado de Medoff²² (Ilustração por Luis Guilherme Rosifini Alves Rezende).

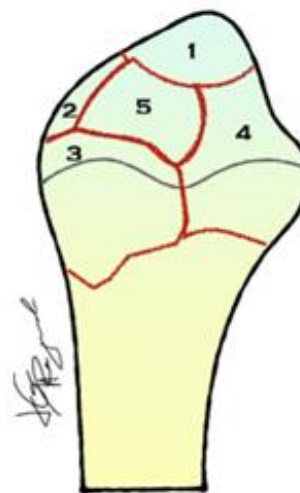

Figura 4. Os cinco fragmentos de Medoff: Visão medial (ulnar). Fragmentos 1: coluna radial, 2: parede dorsal, 3: canto dorso-ulnar, 4: borda volar, 5: impacção central. Adaptado de Medoff²² (Ilustração por Luis Guilherme Rosifini Alves Rezende).

RESULTADOS

Dos 48 pacientes avaliados, 79,2% eram do sexo masculino e 20,8% do sexo feminino, com uma média de idade de 39 anos. Em relação a lateralidade, 41,7% das fraturas ocorreram no punho direito e 58,3% à esquerda. O desvio dorsal foi predominante em 64,6% dos casos, enquanto 35,4% apresentavam desvio volar. A fratura da ulna estava associada em 36 pacientes, e 93,8% possuíam acometimento da articulação radioulnar distal.

O mecanismo de trauma mais comum foi o acidente motociclístico (45,8%), seguido de queda de altura (35,4%), acidente automobilístico (10,4%), queda da própria altura (4,2%) e atropelamento (4,2%).

Utilizamos a classificação de Medoff²² para avaliação e comparação do padrão de cominuição de cada um dos cinco fragmentos fratura. Os cinco tipos originalmente descritos foram: estiloide radial, parede dorsal, canto dorso-ulnar, borda volar e impacção central; respectivamente citados como, cominuição do tipo 1 (coluna radial), tipo 2 (parede dorsal), tipo 3 (canto dorso-ulnar), tipo 4 (borda volar) e tipo 5 (impacção central). A cominuição 1 ocorreu em 45,8% dos casos, a cominuição 2 em 79,2% delas, a cominuição 3 em apenas 31,3%, a cominuição 4 ocorreu em 16,7% e, por fim, a cominuição 5 com prevalência de 93,8% das fraturas.

Na comparação estatística entre cada tipo de cominuição versus desvio volar ou dorsal, a cominuição tipo 5 foi a mais prevalente, apesar de não apresentar diferença estatística ($p=0,30$; teste do Qui-Quadrado) para a direção do desvio. Os outros tipos de cominuição (1 a 4) não apresentaram diferença estatística.

O acometimento da articulação radioulnar distal, mesmo com a alta prevalência (93,8%) na população avaliada não apresentou relação com nenhum tipo específico de cominuição, apesar das

cominuições tipos 3 e 4 comporem a parte radial da ARUD; apresentando uma tendência estatística para cominuições do tipo 1 ($p=0,08$; teste do Qui-Quadrado), sem diferença estatística para as cominuições do tipo 2 a 5.

Análise do sexo versus padrão de cominuição não evidenciou diferença estatística, porém quando o sexo foi comparado com mecanismo de trauma houve diferença significativa ($p=0,009$) para mulheres para cominuição tipo 5 (impacção central). O percentual de queda de altura é significativamente superior no sexo masculino ($44,7\% > 0,0\%$) enquanto o percentual de queda da própria altura é significativamente superior no sexo feminino ($20,0\% > 0,0\%$), conforme Tabela 1.

Tabela 1. Relação entre o mecanismo de trauma e o sexo.

Mecanismo de Trauma	Sexo		Total
	Feminino	Masculino	
Acidente Automobilístico	1 (20%)	4 (10,5%)	5 (10,4%)
Acidente Motociclistico	6 (60%)	16 (42,1%)	22 (45,8%)
Atropelamento	1 (10%)	1 (2,6%)	2 (4,2%)
Queda de altura	0	17(44,7%)	17 (33,4%)
Queda da própria altura	2 (20%)	0	2 (4,2%)
Total	10 (100%)	38 (100%)	48 (100%)

Fonte: dados da pesquisa.

Quanto ao mapeamento dos traços de fratura de acordo com o desvio volar e dorsal, no primeiro observou-se presença quase homogênea pelos 5 tipos de Medoff²², com predominância pelo tipo impacção central (tipo 5), conforme Figura 5.

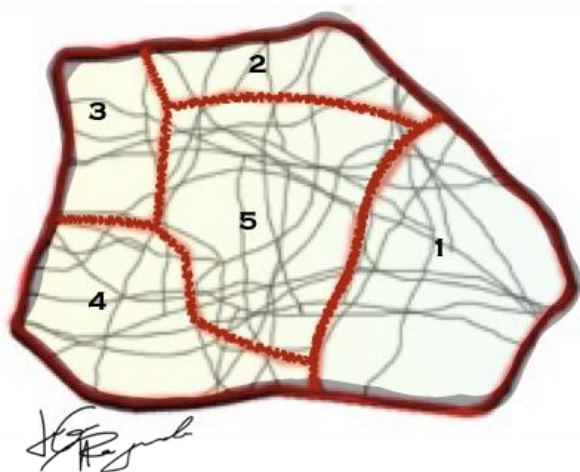


Figura 5. Padrão de cominuição apresentado no desvio volar, predominante no tipo 5. Imagem criada por sobreposição do padrão de cominuição nos cortes axiais da tomografia computadorizada dos pacientes. Fragmentos 1: coluna radial, 2: parede dorsal, 3: canto dorso-ulnar, 4: borda volar, 5: impacção central (Ilustração por Luis Guilherme Rosifini Alves Rezende).

Já no desvio dorsal, que foi o mais prevalente, nota-se maior densidade dos traços de fratura na parede dorsal, região central e canto dorso ulnar, respectivamente (equivalente às cominuições dos tipos 2, 5 e 3), conforme Figura 6.

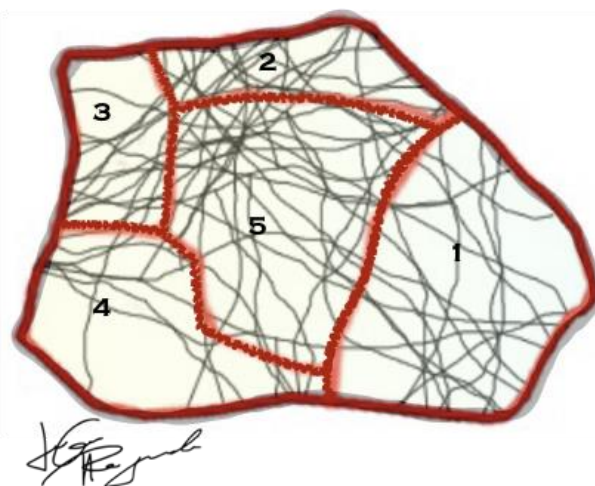


Figura 6. Padrão de cominuição apresentado no desvio dorsal, predominante nos tipos 2, 5 e 3, respectivamente. Imagem criada por sobreposição do padrão de cominuição nos cortes axiais da tomografia computadorizada dos pacientes. Fragmentos 1: coluna radial, 2: parede dorsal, 3: canto dorso-ulnar, 4: borda volar, 5: impacção central (Ilustração por Luis Guilherme Rosifini Alves Rezende).

DISCUSSÃO

Fraturas da extremidade distal do rádio representam 20% de todas as fraturas diagnosticadas nos serviços de urgência e emergência²³. O crescente aumento dos acidentes automobilísticos e motociclisticos associados a população jovem, do sexo masculino e aos traumas de maior energia, resultam em fraturas mais complexas e em pacientes politraumatizados.

A clássica distribuição bimodal das fraturas do rádio distal, demonstra aumento gradual na população idosa, em especial no sexo feminino. Fatores como a menopausa, hereditariedade, alterações hormonais e densidade mineral óssea elevam risco de fratura por osteoporose, especialmente colo do fêmur, coluna vertebral e no radio distal²⁴⁻²⁶.

A individualidade anatômica e a personalidade de cada fratura justificam a necessidade da tomografia computadorizada para melhor compreensão anatômica e do padrão mais comum de continuidade da superfície articular, especialmente nas fraturas tipo “2R3C3” AO/OTA. Desta forma, direcionando o tratamento mais adequado para cada fratura incluindo a via de acesso volar, dorsal ou combinada, o implante mais adequado para cada fratura ou necessidade do método fragmento específico.

A patogênese das fraturas articulares do rádio distal envolve tensão ligamentar, compressão óssea e forças de cisalhamento.²⁶ Existe uma associação entre a localização da fratura e as inserções ligamentares conhecidas.

Mandiziak et. al²⁷ explicam em seu estudo que Medoff²² forneceu um modelo de cinco fragmentos de fraturas articulares, com base em achados radiográficos simples. Os autores

forneceram informações importantes sobre a relação das inserções tendinosas e ligamentares ao redor do rádio distal e os padrões de fratura, mencionando, também, a superioridade da tomografia computadorizada em relação às radiografias simples para avaliar o padrão de cominuição articular e o envolvimento da articulação radioulnar distal²⁷.

Bain et al.³⁰, avaliaram a microestrutura do rádio distal e relacionaram com a morfologia macroscópica, função e falha, explicando que o local das fraturas não está diretamente relacionado à uma espessura cortical mais fina, e sim com a localização mais comum, a qual, na verdade, é o osso mais espesso. Segundo os autores, os “cantos” (“bordas”) do rádio distal possuem osso fino e as fraturas raramente ocorrem neste local.

Clarnette et. al²⁸ ressaltam que seu trabalho concorda com Mandziak²⁷ no sentido de que as fraturas articulares do rádio distal são mais propensas a ocorrer entre as inserções ligamentares, com cada fratura representando uma “unidade osteoligamentar”. Estes dados fortaleceram a proposta de Hintringer²⁹ de que essa estrutura ósseo-ligamentar forma uma unidade e tende a se deslocar em diferentes direções, dependendo dos locais de inserção ligamentar. O autor denominou essa unidade de fragmentos-chave, e sugeriu uma classificação baseada na tomografia onde estes fragmentos podem ser não só mapeados, como também orientar o tratamento para uma seleção de implantes mais eficiente e específica.

Nosso estudo identificou padrão de acometimento maior nos fragmentos da parede dorsal, região central e canto dorso-ulnar, respectivamente, cominuição tipos 2, 5 e 3, na população estudada. Corroborando com dados epidemiológicos, nossos pacientes jovens do sexo masculino apresentaram diferença estatística para traumas de maior energia para fraturas do tipo AO 2R3C3 mais graves ($p=0,007$; Teste do Qui-Quadrado). Já a amostra do sexo feminino, com idade mais avançada, apresentou diferença estatística ($p=0,049$; Teste do Qui-Quadrado) para traumas de menor energia.

Estudos retrospectivos como este possuem algumas limitações como o viés de seleção de pacientes mais jovens devido ao perfil terciário do nosso hospital, onde politraumatizados, acidentes motociclísticos e lesões mais graves são mais endêmicas, conforme refletido no elevado número de fraturas AO/OTA tipo 2R3C3.

CONCLUSÃO

Concluímos que a compreensão biomecânica dos traços ou linhas articulares das fraturas do rádio distal e seus principais desvios

apresentaram diferença estatística para cominuição no fragmento de impacção central em mulheres ($p=0,009$). Contudo, nosso estudo não foi capaz de apresentar uma explicação para a tendência da relação entre cominuições na coluna radial e alterações na articulação radioulnar distal.

REFERÊNCIAS

1. MacIntyre NJ, Dewan N. Epidemiology of distal radius fractures and factors predicting risk and prognosis. *J Hand Ther.* 2016;29(2):136-45.
2. Rundgren J, Bojan A, Mellstrand Navarro C, Enocson A. Epidemiology, classification, treatment and mortality of distal radius fractures in adults: an observational study of 23,394 fractures from the national Swedish fracture register. *BMC Musculoskelet Disord.* 2020;21(1):88.
3. Albeny TAP, Vaz BAS, Rezende LGRA, Shimaoka FJ, Cagnolati AF, Irusta AC et al. Correlação clínico-radiográfica das fraturas articulares completas do rádio distal tratadas cirurgicamente. *Arch Health Invest.* 2020; 9(3):211-215.
4. Oliveira FAM, Albeny TAP, Rezende LGRA, Shimaoka FJ, Cagnolati AF, Irusta AEC et al. Perfil epidemiológico das fraturas radiais distais em hospital de referência em Ribeirão Preto, Brasil. *Arch Health Invest.* 2020;9(3):228-232.
5. Ezidorio NNA, Vilela LH, Chamon HG, Ribeiro PHS, Braga PH, Coelho Neto EB et al. Avaliação Radiográfica da Osteossíntese das Fraturas do Rádio Distal com Placa Distração. *Arch Health Invest.* 2022;11(4):605-611.
6. Reis AAM et al. Complexidade das Fraturas do Rádio Distal em Hospitais de Nível Terciário. *Arch Health Invest.* 2022;11(5):871–875.
7. Cardoso FBT, Rezende LGR, Shimaoka FJ, Shimano AC, Neder Filho AT. Estabilidade das Fraturas do Estiloide do Rádio Distal utilizando Fios De Kirschner versus Parafuso Cortical com Arruela – Estudo Biomecânico. *Arch Health Invest.* 2023;12(4):592–599.
8. Resende GM, Cruz MAF, Machado CP, Rezende LGRA, Pavione TSS. Osteomielite Hematogênica Aguda do Punho em Crianças com Síndrome Compartimental: Relato de Caso. *Arch Health Invest.* 2022;11(5):758–762.
9. Yunes-Filho PRM, Pereira Filho MV, Gomes FCP, Medeiros RS, Paula E JL, Mattar Junior R et al. Classifying radius fractures with X-ray and tomography imaging. *Acta Ortop Bras.* 2009;17(2):9-13.
10. Arealis G, Galanopoulos I, Nikolaou VS, Lacon A, Ashwood N, Kitsis C. Does the CT improve inter- and intra-observer agreement for the AO, Fernandez and Universal classification systems for distal radius fractures? *Injury.* 2014;45(10):1579-84.
11. Shehovych A, Salar O, Meyer C, Ford DJ. Adult distal radius fractures classification systems:

- essential clinical knowledge or abstract memory testing? *Ann R Coll Surg Engl.* 2016;98(8):525-31.
12. Li S, Zhang YQ, Wang GH, Li K, Wang J, Ni M. Melone's concept revisited in comminuted distal radius fractures: the three-dimensional CT mapping. *J Orthop Surg Res.* 2020;15(1):222.
 13. Rhee PC, Medoff RJ, Shin AY. Complex Distal Radius Fractures. *J Am Acad Orthop Surg.* 2017;25(2):77-88.
 14. Alluri RK, Hill JR, Ghiassi A. Distal Radius Fractures: Approaches, Indications, and Techniques. *J Hand Surg Am.* 2016;41(8):845-54.
 15. Meena S, Sharma P, Sambharia AK, Dawar A. Fractures of distal radius: an overview. *J Family Med Prim Care.* 2014;3(4):325-32.
 16. Hintringer W, Rosenauer R, Pezzei C, Quadlbauer S, Jurkowitsch J, Keuchel T, Hausner T, Leixnering M, Krimmer H. Biomechanical considerations on a CT-based treatment-oriented classification in radius fractures. *Arch Orthop Trauma Surg.* 2020;140(5):595-609.
 17. He B, Tian X, Ji G, Han A. Comparison of outcomes between nonsurgical and surgical treatment of distal radius fracture: a systematic review update and meta-analysis. *Arch Orthop Trauma Surg.* 2020;140(8):1143-153.
 18. Misir A, Ozturk K, Kizkapan TB, Yildiz KI, Gur V, Sevencan A. Fracture lines and comminution zones in OTA/AO type 23C3 distal radius fractures: The distal radius map. *J Orthop Surg (Hong Kong).* 2018;26(1):2309499017754107.
 19. Seigerman D, Lutsky K, Fletcher D, Katt B, Kwok M, Mazur D, Sodha S, Beredjikian PK. Complications in the Management of Distal Radius Fractures: How Do We Avoid them? *Curr Rev Musculoskelet Med.* 2019 Jun;12(2):204-12.
 20. Zhang X, Yuan F, Yin Y, Fan J. Imaging study of coronal structural matching of the distal radius in normal adults. *BMC Med Imaging.* 2020;20:1-7.
 21. Zhang X, Zhang Y, Fan J, Yuan F, Tang Q, Xian CJ. Analyses of fracture line distribution in intra-articular distal radius fractures. *Radiol Med.* 2019;124(7):613-19.
 22. Medoff RJ. Essential radiographic evaluation for distal radius fractures. *Hand Clin* 2005;21(3):279-88
 23. Meena S, Sharma P, Sambharia AK, Dawar A. Fractures of distal radius: an overview. *J Family Med Prim Care.* 2014;3(4):325-32.
 24. Schmidutz F et al. Cortical bone thickness of the distal radius predicts the local bone mineral density. *Bone Joint Res.* 2021;10(12):820-829.
 25. Miyamura S, Kuriyama K, Ebina K, Oka K, Kashii M, Shigi A, Tanaka H, Hirao M, Yoshikawa H, Murase T. Utility of Distal Forearm DXA as a Screening Tool for Primary Osteoporotic Fragility Fractures of the Distal Radius: A Case-Control Study. *JB JS Open Access.* 2020;5(1):e0036.
 26. Chiri W, MacLean SB, Clarnette J, Eardley-Harris N, White J, Bain GI. Anatomical and Clinical Concepts in Distal Radius Volar Ulnar Corner fractures. *J Wrist Surg.* 2022;11(3):238-49.
 27. Mandziak DG, Watts AC, Bain GI. Ligament contribution to patterns of articular fractures of the distal radius. *J Hand Surg Am.* 2011;36(10):1621-625.
 28. Clarnette J, De Silva A, Eardley-Harris N, MacLean S, Bain GI. Volar Lunate Facet Fractures of the Distal Radius: Fracture Mapping Using 3D CT Scans. *J Wrist Surg.* 2022;11(6):484-492.
 29. Hintringer W, Rosenauer R, Pezzei C, Quadlbauer S, Jurkowitsch J, Keuchel T, Hausner T, Leixnering M, Krimmer H. Biomechanical considerations on a CT-based treatment-oriented classification in radius fractures. *Arch Orthop Trauma Surg.* 2020;140(5):595-609.
 30. Bain GI, MacLean SBM, McNaughton T, Williams R. Microstructure of the Distal Radius and Its Relevance to Distal Radius Fractures. *J Wrist Surg.* 2017;6(4):307-15.

CONFLITO DE INTERESSES

Os autores declaram não haver conflitos de interesse

AUTOR PARA CORRESPONDÊNCIA

Paulo Henrique Paladini Filho
Hospital das Clínicas da FMRP-USP
Av. Bandeirantes, 3900, Monte Alegre
14049-900 Ribeirão Preto – SP, Brasil
E-mail: paulopaladini@gmail.com

Submetido em 15/04/2024

Aceito em 25/05/2024