

Técnicas minimamente invasivas para resolução estética de manchamentos dentais

Minimally invasive techniques for esthetic resolution of dental staining

Tratamientos conservadores para resolución estética para corrección del color de los dientes

Anderson **CATELAN**¹
Núbia Inocencya Pavesi **PINI**²
Natália Maria Pinto **HERNANDES**²
Débora Alves Nunes Leite **LIMA**³
Flávio Henrique Baggio **AGUIAR**³

¹*Pós-Doutorando, Departamento de Odontologia Restauradora, Área de Dentística, Faculdade de Odontologia de Piracicaba, UNICAMP, 13414-903 Piracicaba, SP, Brasil*

²*Doutoranda, Programa de Pós-Graduação em Clínica Odontológica, Área de Dentística, Faculdade de Odontologia de Piracicaba, UNICAMP, 13414-903 Piracicaba, SP, Brasil*

³*Professor Associado, Departamento de Odontologia Restauradora, Área de Dentística, Faculdade de Odontologia de Piracicaba, UNICAMP, 13414-903 Piracicaba, SP, Brasil*

Resumo

Atualmente, os pacientes buscam por tratamentos que sejam ao mesmo tempo estéticos e conservadores, ou seja, com nenhum ou pouco desgaste de estrutura dental sadia. Dentro desse contexto, o clareamento dental e a microabrasão do esmalte são considerados opções de tratamento estéticos e minimamente invasivos. Este artigo visa apresentar e discutir dois relatos de casos em que o clareamento e a microabrasão foram realizados para resolução estética do manchamento dental. No primeiro caso, o clareamento dental caseiro, com peróxido de carbamida 10%, foi indicado para correção da cor dos dentes que se apresentavam amarelados. No segundo, o paciente apresentava manchas de hipoplasia nos incisivos centrais, que foram removidas com a microabrasão do esmalte utilizando a associação de ácido clorídrico a 6% e carbeto de silício. Ambos os casos clínicos demonstram o sucesso das técnicas apresentadas como opção de tratamento estético e conservador efetiva quando corretamente indicada.

Descritores: Esmalte Dentário; Clareamento Dental; Microabrasão do Esmalte.

Abstract

Currently, patients seek for esthetic and conservative dental treatment. In this context, the tooth bleaching and the enamel microabrasion are considered esthetic and minimally invasive treatments. This paper presents and discusses two case reports in which the bleaching and the microabrasive treatment were performed for esthetic resolution of tooth staining. In the first case, the home-bleaching using carbamide peroxide 10% was indicated for color correction of the teeth. In the second, the patient presented white stains in the enamel due to hypoplasia in the central incisors. These stains were successfully removed by enamel microabrasion associating 6% hydrochloric acid and silicon carbide. Both reports show the effectiveness of the techniques as excellent options for esthetic and conservative treatments when correctly indicated.

Descriptors: Dental Enamel, Tooth Bleaching, Enamel Microabrasion.

Resumen

Actualmente los pacientes buscan tratamientos que sean tanto conservadores como estéticos, o sea, con poco o ningún desgaste de tejido dental sano. Dentro de este paradigma, el clareamiento dental y la microabrasión del esmalte son considerados opciones de tratamientos estéticos mínimamente invasivos. Este artículo tiene como fin presentar y discutir dos casos clínicos en los cuales el clareamiento y la microabrasión fueron indicados para la resolución estética del cambio de color dental. En el primer caso, el clareamiento dental casero (peróxido de carbamida 10%), fue indicado para la corrección del color de los dientes, que tenían un cambio de color debido a pigmentación extrínseca. En el segundo caso, el paciente presentaba manchas por hipoplasia en los incisivos centrales, que fueron removidas con microabrasión del esmalte utilizando ácido clorhídrico 6% y carburo de silicio, ambos casos clínicos mostraron éxito en las técnicas presentadas como opción efectiva de tratamiento estético y conservador cuando es correctamente indicada.

Descriptores: Esmalte Dental; Blanqueamiento de Dientes; Microabrasión del Esmalte.

INTRODUÇÃO

A cor dos dentes é considerada um dos principais fatores que influenciam a estética do sorriso¹ e este, por sua vez, é um dos componentes mais valorizados nas avaliações de atratividade da face como um todo. Consoante a isso, atualmente, a busca por tratamentos estéticos e conservadores para melhorar a aparência do sorriso tem sido uma rotina na prática odontológica. Frente as situações de alteração de cor generalizada ou localizada dos dentes, dois são os tratamentos estéticos e minimamente invasivos que podem ser indicados: o clareamento dental e a microabrasão do esmalte.²

As alterações de cor podem ser de origem extrínseca ou intrínseca,³ e a indicação do melhor tratamento para resolução do manchamento dental irá depender do correto diagnóstico do caso.^{2,4} O clareamento dental é indicado para os pacientes que apresentem manchamento generalizado e de origem extrínseca, ou seja, a alteração de cor foi adquirida com o tempo, a partir dos agentes pigmentantes advindos da dieta do paciente.^{1,3} Nesses casos, pode ser indicado a terapia clareadora caseira, que emprega um regime de alta frequência e baixa concentração do agente clareador, utilizando o peróxido de hidrogênio ou de carbamida; ou a terapia de consultório, que aplica altas concentrações de peróxido de hidrogênio.⁵ A indicação de cada técnica ou da combinação de ambas vai depender da severidade do manchamento dental.³

As alterações de cor de origem intrínseca podem ser relacionadas a ocorrência de fluorose, amelogenese imperfeita ou hipoplasia do esmalte.⁴ Nesses casos, a microabrasão do esmalte é o tratamento conservador mais indicado, já que a remoção do tecido alterado e/ou manchado é realizada por meio de um desgaste mínimo da superfície manchada.^{2,4,6} A técnica preconiza a associação de um agente ácido (fosfórico ou clorídrico) a um abrasivo (pedra-pomes ou sílica), aplicados com pressão mecânica manual utilizando

espátulas ou taças de borracha acopladas a micromotor sobre a região a ser tratada.⁶⁻⁸

Frente a procura e valorização dos procedimentos estéticos e minimamente invasivos para manejo de alterações de cor do esmalte dental, este artigo se propôs a apresentar e discutir a cerca das técnicas de tratamento conservador: o clareamento dental e a microabrasão do esmalte.

RELATO DE CASO CLÍNICO

• *Caso Clínico 1: Clareamento Dental*

Paciente do gênero masculino, 21 anos, procurou o tratamento odontológico queixando-se da “aparência amarelada” do seu sorriso (Figuras 1 e 2).

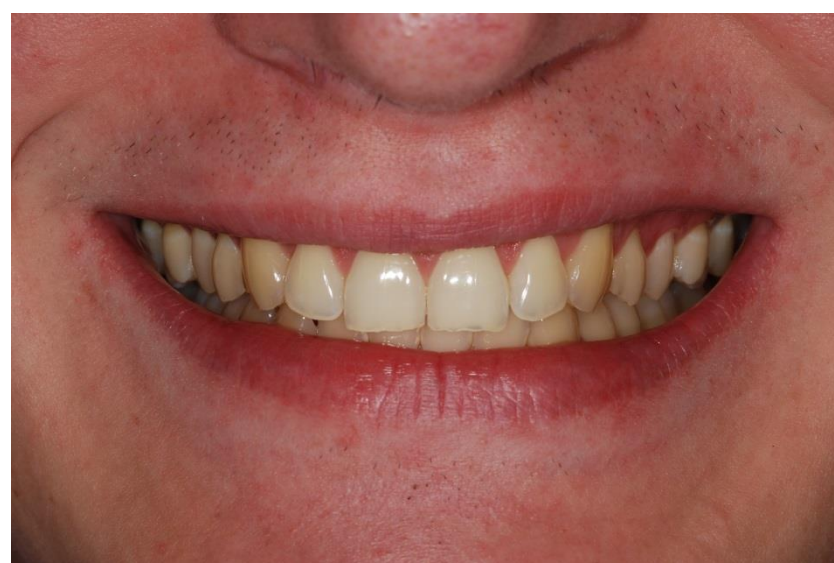

Figura 1. Aspecto inicial do sorriso.

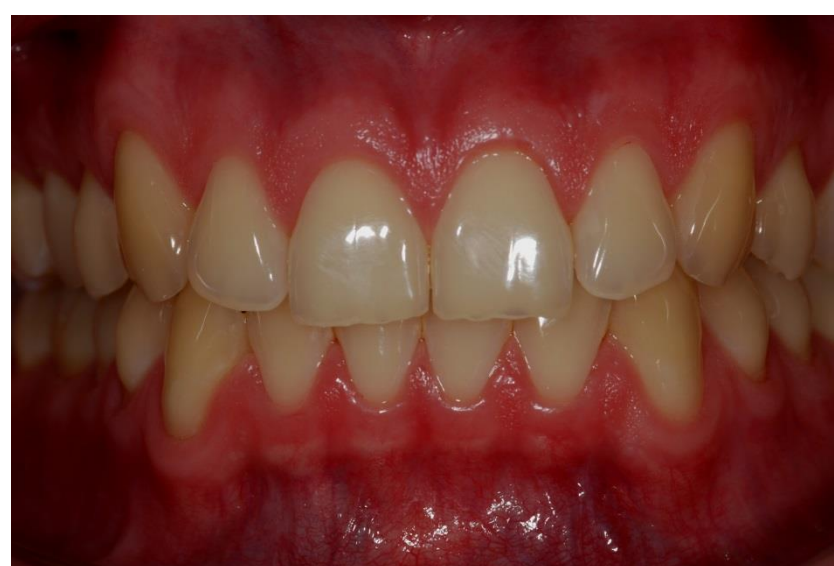


Figura 2. Aspecto intrabucal dos dentes, em que se pode notar alteração de cor generalizada.

Ao exame clínico inicial, não foram observadas lesões de cárie ou problemas periodontais. Na avaliação de

cor dos dentes, pode-se observar um manchamento generalizado, sem a presença de manchas localizadas, o que caracteriza um caso de pigmentação de origem extrínseca. Na tomada de cor utilizando a escala Vita, foram selecionadas as cores B2 para os incisivos (Figura 3) e B4 para os caninos (Figura 4).

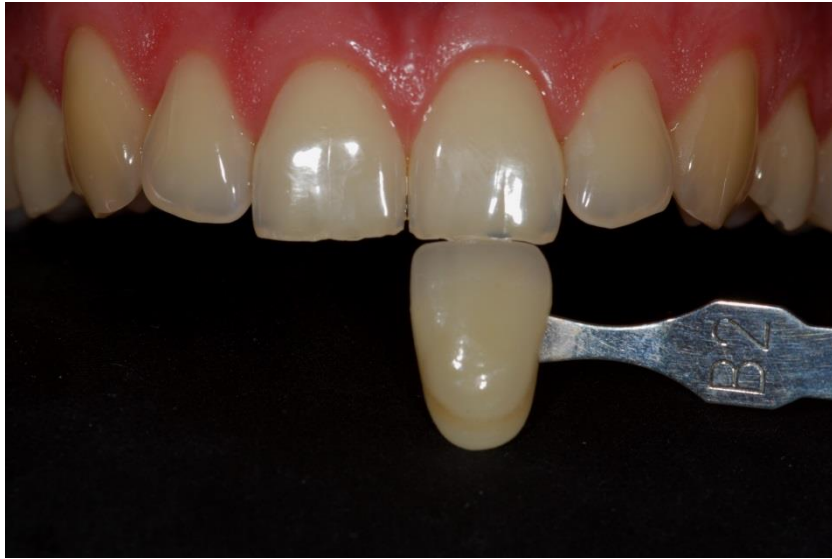

Figura 3. Avaliação inicial da cor por meio de escala de cor em que os incisivos foram classificados com a cor B2.

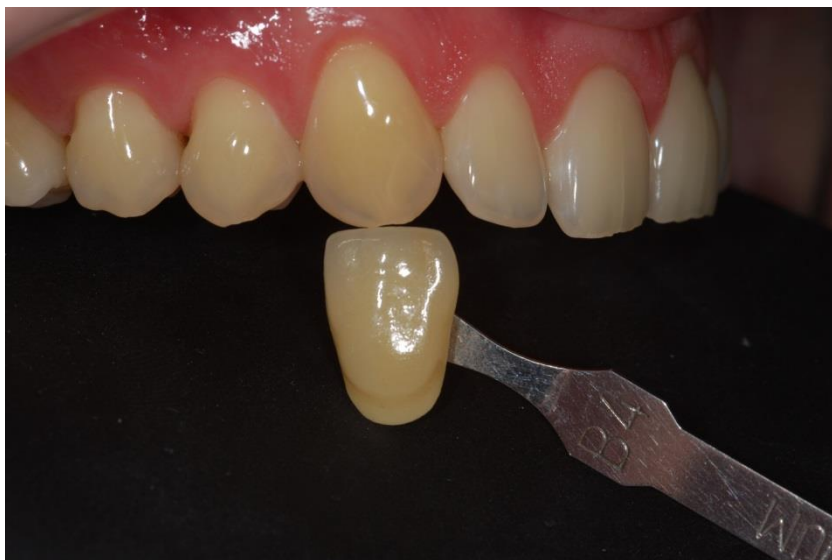

Figura 4. Avaliação de cor dos caninos que foram classificados como B4.

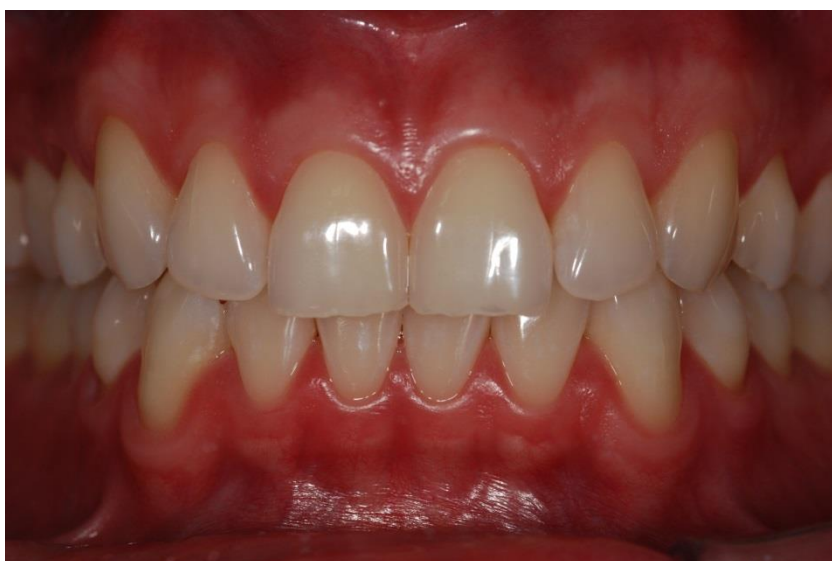


Figura 5. Visão intrabucal dos dentes após o clareamento.

Por se tratar de um paciente jovem, foi preconizado o tratamento clareador caseiro utilizando peróxido de carbamida 10% (Whiteness Perfect; FGM Produtos Odontológicos, Joinville, SC, Brasil). Para tanto, moldeiras individuais em silicone foram confeccionadas a partir da moldagem prévia do paciente e o clareador, foi utilizado durante a noite, durante 8 horas por dia, por três semanas. Após esse período, pôde-se perceber o clareamento generalizado dos dentes de ambas as arcadas (Figura 5), inclusive com igualdade de cor entre os caninos, antes os mais escurecidos, com os demais dentes, uma vez que todos foram classificados com a cor B1 da Escala Vita na avaliação pós-clareamento (Figuras 6 e 7).

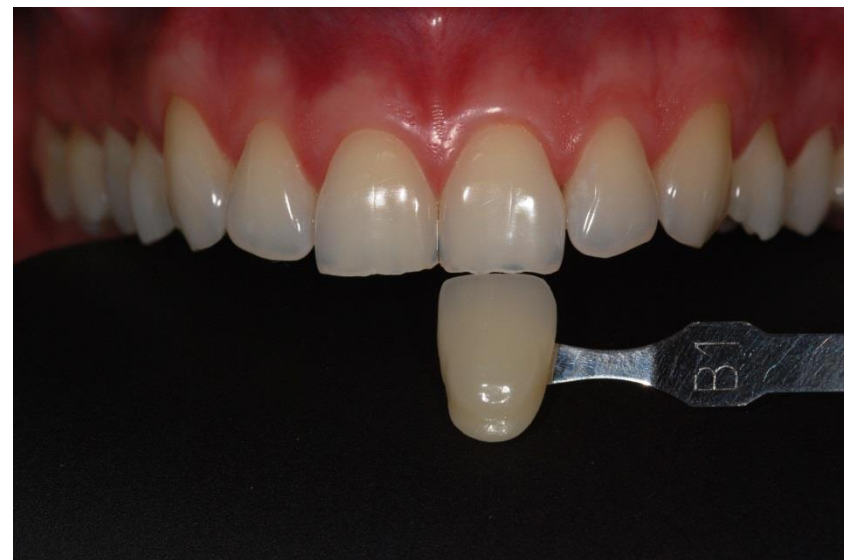

Figura 6. Avaliação final da cor em que todos os dentes foram classificados com a cor B1.

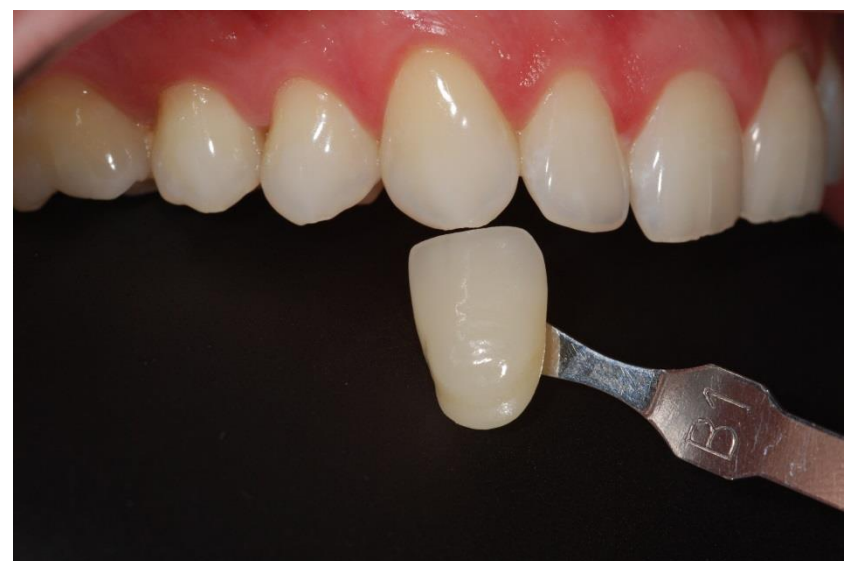

Figura 7. Avaliação final da cor dos caninos que também foram classificados com a cor B1.

O paciente não relatou sensibilidade durante o tratamento e, ao final, se declarou satisfeito com a

nova cor dos dentes e aparência do sorriso (Figura 8).

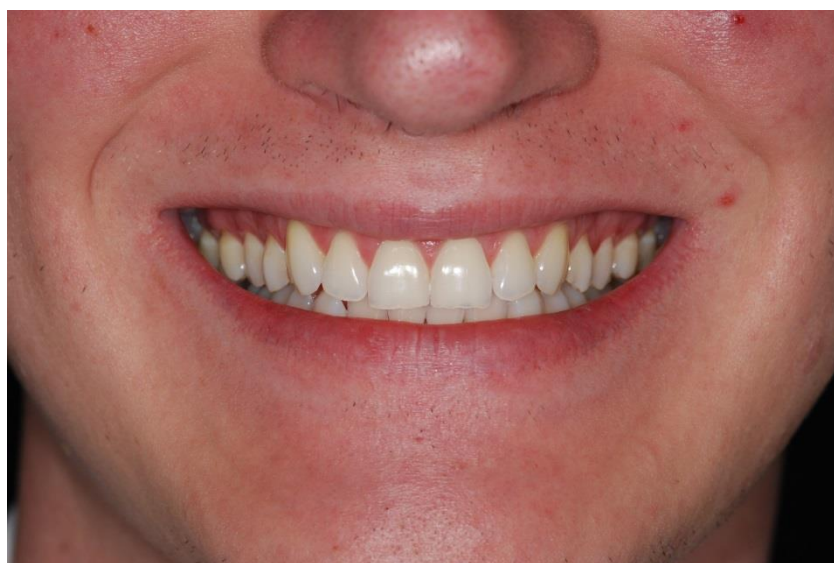

Figura 8. Aspecto final do sorriso após o tratamento clareador.

Caso Clínico 2: Microabrasão do Esmalte

Paciente do gênero masculino, 20 anos, buscou atendimento odontológico queixando-se das “manchas brancas nas pontas dos dentes da frente” (Figura 9).

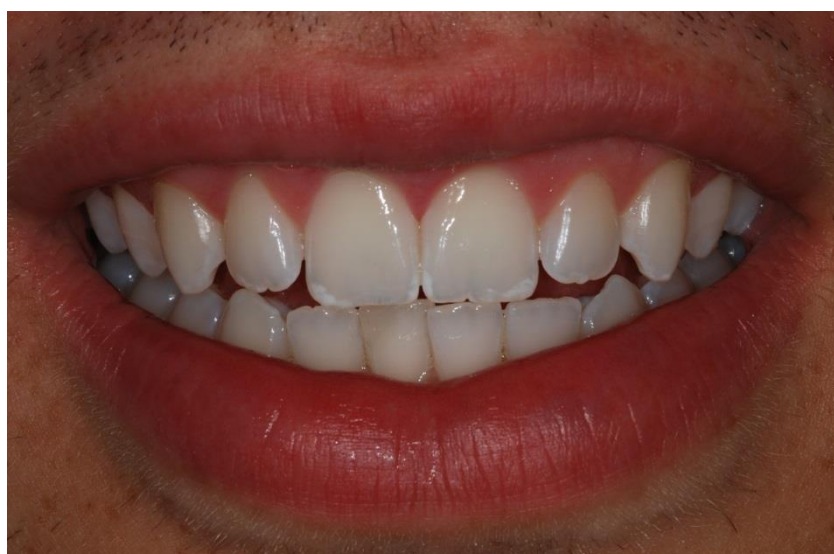

Figura 9. Aspecto inicial do sorriso de um paciente com manchamento na incisal dos dentes superiores, principalmente nos incisivos centrais.

Novamente, o exame clínico apresentou um paciente saudável, sem a presença de lesões de cárie ou doenças periodontais. Quanto ao manchamento, a análise minuciosa das suas características evidenciou lesões sugestivas de hipoplasia do esmalte, uma vez que as manchas se apresentam de coloração branca, bem delimitadas e localizadas apenas no terço incisal dos incisivos (Figura 10). Ainda, nessa análise pode-se perceber que as manchas se restringiam apenas ao esmalte, sem grande profundidade, uma vez que não

apresentavam o aspecto leitoso e circunscrito, comum das manchas de hipoplasia profundas.

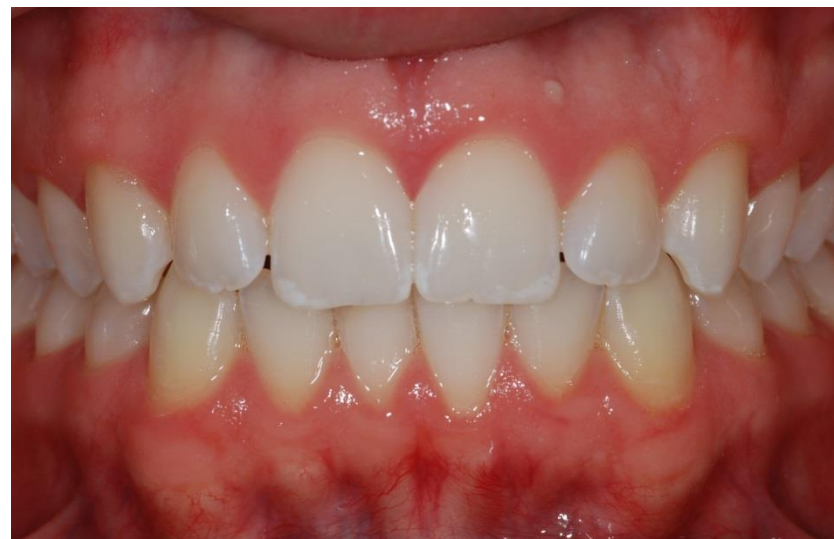

Figura 10. Visão intrabucal dos dentes e avaliação do manchamento, que foi diagnosticado como hipoplasia dental.

Frente a esse diagnóstico, foi indicado o tratamento de microabrasão para remoção apenas dessa camada superficial manchada utilizando a associação de ácido clorídrico a 6% e carbeto de silício (Whiteness RM; FGM Produtos Odontológicos). Após profilaxia dos dentes, foi realizado o isolamento absoluto com lençol de borracha e amarras com fio dental a fim de proteger a gengiva e os lábios do paciente, que não podem entrar em contato com o sistema microabrasivo. Outro cuidado importante para esse procedimento é a utilização de óculos de proteção pelo paciente, clínico e auxiliar, pois é comum que, durante a aplicação mecânica do sistema, ocorra o espalhamento dos componentes ácido e abrasivo. Como o manchamento se localizava estritamente na região incisal, o sistema microabrasivo foi aplicado com espátula de plástico sob leve pressão manual para que o desgaste pudesse ser melhor limitado apenas à região manchada e para que fosse possível um maior controle da profundidade do desgaste também (Figura 11). Foram realizadas 5 aplicações de 10 segundos cada, seguida de lavagem abundante com água entre uma aplicação e outra, e ao final. Após a microabrasão, foi realizado polimento da superfície com disco de feltro (Diamond Flex; FGM Produtos Odontológico) acoplado a micromotor de baixa velocidade e pasta diamantada (Diamond Excel/

FGM Produtos Odontológicos) (Figura 12).

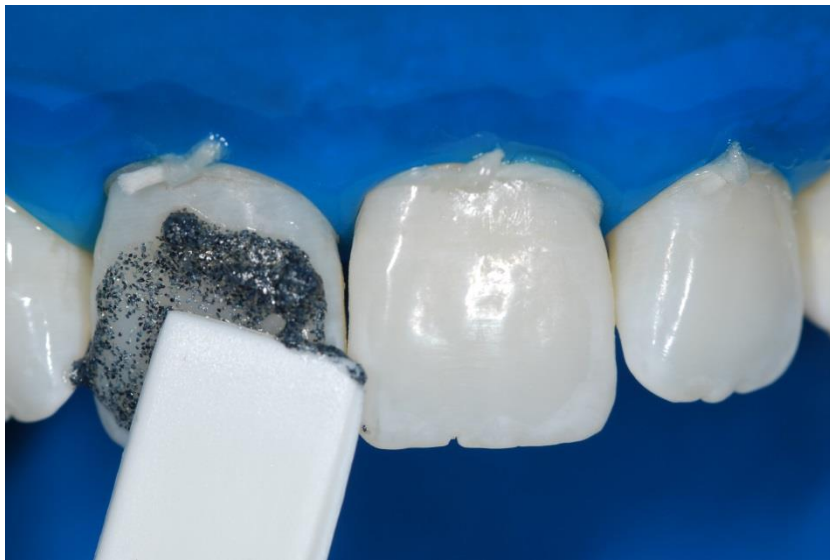

Figura 11. Aplicação do sistema microabrasivo com espátula plástica sob pressão manual.

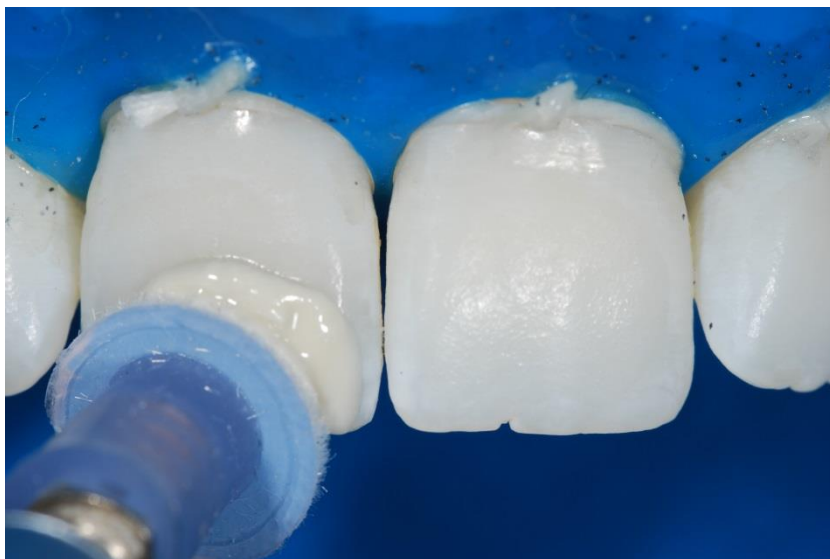

Figura 12. Polimento final dos dentes após a técnica de microabrasão.

Ao final, pôde-se observar o sucesso do tratamento com remoção das manchas brancas e evidenciação das características de cor e translucidez características da região incisal dos dentes (Figuras 13 e 14).

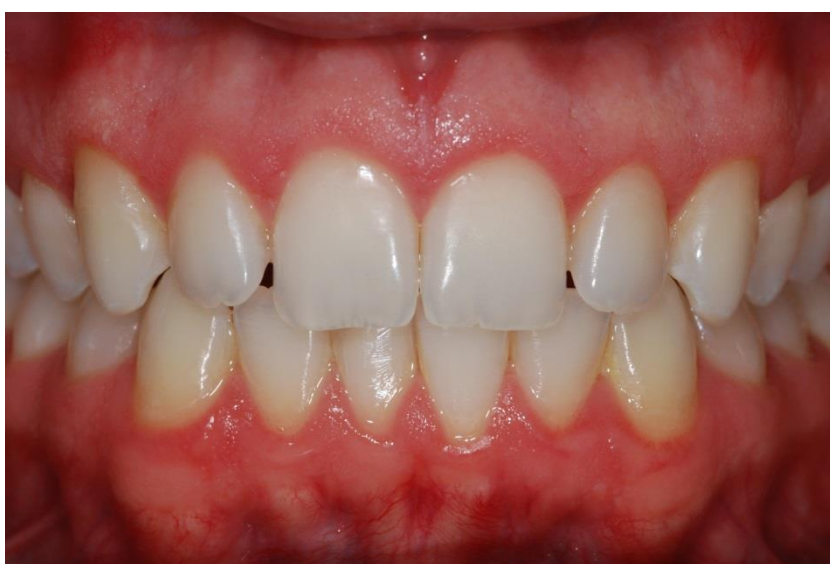

Figura 13. Visão intrabucal dos dentes após o tratamento de microabrasão.

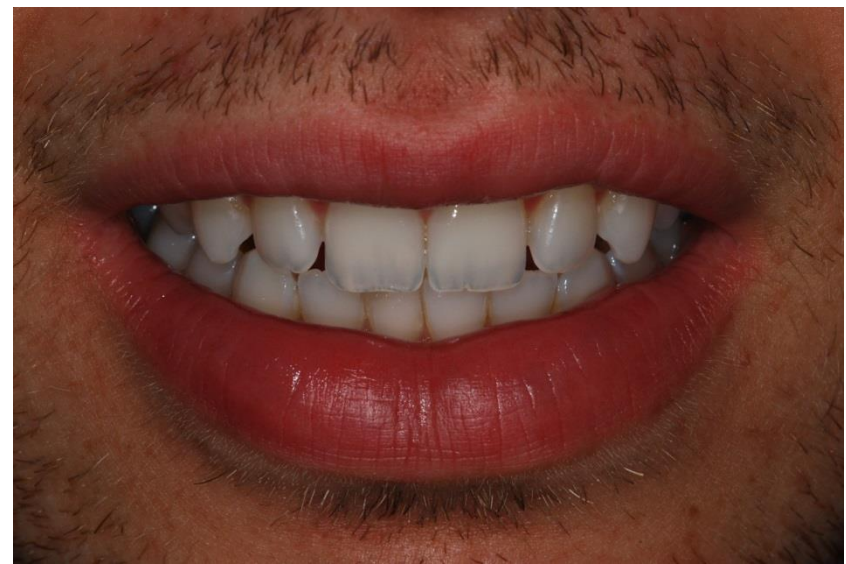

Figura 14. Aspecto final do sorriso após o tratamento de microabrasão.

DISCUSSÃO

Atualmente, há uma grande valorização de tratamentos odontológicos que priorizem estética e função, sendo o mínimo invasivo possível, ou seja, tratamentos que realizem pouco ou nenhum desgaste de estrutura dental sadia. Dentro desse contexto, o clareamento dental é considerado a possibilidade de tratamento estético mais conservador.⁵ A literatura apresenta dados correlatos que, embora a técnica não realize nenhum desgaste no esmalte, ela resulta em alterações da sua superfície, como o aumento de rugosidade e diminuição de microdureza.^{9,10} Ainda, alguma alteração do conteúdo mineral (cálcio e fosfato) e orgânico (ligações de carbono) pode ser decorrente do clareamento dental.¹¹ Contudo, os estudos são enfáticos em concluir que tais alterações são consideravelmente menores ou até mesmo ausentes quando a técnica de clareamento dental empregada é a caseira,¹² utilizando peróxido de carbamida ou hidrogênio de baixa concentração. Ainda que alguma alteração superficial do esmalte seja relatada para o clareamento caseiro, os estudos apontam a eficiência da saliva em revertê-las em um curto período de tempo.⁹ Outro possível efeito do clareamento dental é a sensibilidade dentinária que tem sido muito pouco observada para o tratamento caseiro utilizando peróxido de carbamida de baixa concentração, como nesse relato de caso.^{13,14}

Em relação a efetividade do clareamento caseiro, tem sido associado a essa técnica a efetividade em relação a redução do manchamento semelhante a técnica de consultório,¹⁵ no entanto, alguns autores apontam o clareamento caseiro como mais vantajoso por apresentar uma maior estabilidade da alteração de cor ao longo do tempo.^{15,16} Provavelmente, isso é decorrente do fato que, com a técnica de clareamento caseira, os dentes são submetidos a uma exposição contínua e quase que simultânea da ação desmineralizante do gel clareador e da ação remineralizante da saliva, havendo uma interação entre esses dois processos,^{9,17} uma vez que a saliva tem a capacidade de neutralizar tanto o pH do clareador⁹ quanto a ação de agentes pigmentantes, durante o tratamento.¹⁶ Em contrapartida, com o clareamento de consultório há uma desidratação excessiva dos dentes durante a aplicação da técnica e a reversão do efeito clareador acontece somente devido a ação remineralizante da saliva.¹⁸

O manchamento intrínseco do esmalte, como o resultante da hipoplasia apresentado no Caso Clínico 2, dificilmente é solucionado apenas com o clareamento dental, sendo necessária microabrasão do esmalte para remoção da superfície de manchada e uniformização da cor do dente.⁸ O desgaste resultante da microabrasão é considerado mínimo em relação a espessura total do esmalte, em torno de 10%,¹⁹ ainda os relatos de caso descrevem esse desgaste como “imperceptível”.^{4,6} A quantidade de desgaste depende de alguns fatores inerentes da técnica como a pressão utilizada, o tipo de ácido e abrasivo empregados e o tempo de contato entre o esmalte e o sistema microabrasivo.²⁰ Atualmente, as combinações de ácido e abrasivo recomendadas para microabrasão são a associação de ácido fosfórico 35-40% e pedra-pomes ou de ácido clorídrico 6-10% com sílica.^{2,4}

Embora a técnica de microabrasão empregue ação erosiva dos ácidos utilizados, os seus efeitos nas superfícies do esmalte como aumento de rugosidade e diminuição de microdureza são rapidamente revertidos

pelo polimento que deve ser realizado ao final da técnica e pela reposição mineral promovida pela saliva.^{19,21-23} Em relação a ação do desgaste, além de remover a superfície de esmalte manchada, a microabrasão ocasiona uma compactação dessa camada, tornando-a mais densa e mineralizada. Esse efeito é conhecido como “Efeito Abrasão” e ele causa também mudanças nas propriedades ópticas do esmalte, visto que essa “nova” camada superficial reflete a luz de maneira diferente, conferindo assim ao tecido as características de superfície polida, lustrosa e brilhante.²⁴ A saliva favorece esse efeito e, caso a mancha não possa ser removida totalmente devido a sua profundidade, esse “Efeito Abrasão” pode camuflar a mancha remanescente.⁴

Em relação a longevidade clínica, a microabrasão apresenta resultados estéticos estáveis e duradouros.^{4,6,7} De acordo com os resultados clínicos, a técnica produz uma alteração de cor permanente na superfície tratada que tende a apresentar um aspecto cada vez mais lustroso com o passar do tempo.²⁵ Obviamente, a severidade do manchamento dental, relacionada principalmente a sua profundidade, é determinante para a efetividade do tratamento.⁴ No entanto, em qualquer caso de manchamento superficial do esmalte, a microabrasão deve ser sempre considerada a primeira opção para que o tratamento seja o mais conservador possível.^{2,4} Ainda, a técnica pode ser seguramente combinada com o clareamento dental, se necessário.^{4,6} Em um estudo clínico conduzido por Castro et al.²⁶ foi observado que a combinação dessas duas técnicas é eficiente em reduzir ou mascarar totalmente o manchamento dental, ainda que em casos severos de fluorose, melhorando drasticamente a aparência estética dos dentes e do sorriso como um todo, sem a ocorrência de sensibilidade dental.

Em relação aos tratamentos propostos nesse estudo, vale a pena ressaltar a importância do correto diagnóstico e do cirurgião-dentista para o sucesso do tratamento. Para o clareamento dental, é

imprescindível o acompanhamento profissional no tratamento, para que seja indicado o melhor composto clareador, de acordo com a necessidade particular do caso, e para que seus efeitos sobre a estrutura dental sejam conhecidos e controlados, quando presentes. Para a microabrasão, o diagnóstico do manchamento ou defeito do esmalte é de suma importância para que a técnica seja corretamente indicada e realizada e assim, os resultados estéticos desejados pelo paciente sejam alcançados.

CONCLUSÃO

A partir dos resultados obtidos com os tratamentos apresentados, de clareamento dental caseiro e de microabrasão do esmalte, e da literatura consultada, pode-se concluir que ambas as técnicas são consideradas conservadoras e efetivas para a obtenção de um resultado estético favorável. Uma vez que os dois tratamentos são considerados conservadores, eles podem ser seguramente realizados quando dentro da indicação correta do caso clínico.

REFERÊNCIAS

1. Joiner A. Tooth colour: a review of the literature. *J Dent.* 2004;32:3-12.
2. Sundfeld RH, Sundfeld-Neto D, Machado LS, Franco LM, Fagundes TC, Briso AL. Microabrasion in tooth enamel discoloration defects: three cases with long-term follow-ups. *J Appl Oral Sci.* 2014;22:347-54.
3. Joiner A. The bleaching of teeth: A review of the literature. *J Dent.* 2006;34:412-19.
4. Sundfeld RH, Croll TP, Briso AL, De Alexandre RS, Sundfeld-Neto D. Considerations about enamel microabrasion after 18 years. *Am J Dent.* 2007;20:67-72.
5. Kihn P. Vital tooth whitening. *Dent Clin North Am.* 2007;51:319-31.
6. Sundfeld RH, Franco LM, Gonçalves RS, de Alexandre RS, Machado LS, Sundfeld-Neto D. Accomplishing esthetics using enamel microabrasion and bleaching - a case report. *Oper Dent.* 2014;39:223-7
7. Catelan A, Bertoldo CES, Pini NIP, Miranda DA, Lovadino JR, Aguiar FHB. Microabrasão do esmalte - Comparação de técnicas através de relatos de casos clínicos. *Rev Dent Press Estét* 2012;9:78-87.
8. Benbachir N, Ardu S, Krejci I. Indications and limits of the microabrasion technique. *Quintessence Int.* 2007;38:811-5.
9. Sa Y, Sun L, Wang Z, Ma X, Liang S, Xing W, et al. Effects of Two In-Office Bleaching agents with different pH on the structure of human enamel: an in situ and in vitro study. *Oper Dent.* 2013;38:100-10.
10. Cavalli V, Rodrigues LKA, Paes-Leme AF, Soares LES, Martins AA, Berger SB, et al. Effects of the addition of fluoride and calcium to low-concentrated carbamide peroxide agents on the enamel surface and subsurface. *Photomed Laser Surg.* 2011;29:319-25.
11. Cesar I, Soares LE, Alves L, Martin A, Munin E, Liporoni P. FT-Raman and reflectance studies on dental enamel bleached with hydrogen peroxide activated by LED/Laser system. *Photomed Laser Surg.* 2009;27:913-9.
12. Abouassi T, Wolkewitz M, Hahn P. Effect of carbamide peroxide and hydrogen peroxide on enamel surface: an in vitro study. *Clin Oral Invest.* 2011;15:673-80.
13. Basting RT, Amaral FLB, Franca FMG, Flório FM. Clinical comparative study of the effectiveness of tooth sensitivity to 10% and 20% carbamide peroxide home-use and 35% and 38% hydrogen peroxide in-office bleaching materials containing desensitizing agents. *Oper Dent.* 2012;37:464-73.
14. Moghadam FV, Majidinia S, Chasteen J, Ghavamnasiri M. The degree of color change, rebound effect and sensitivity of bleached teeth associated with at-home and power bleaching techniques: a randomized clinical trial. *Eur J Dent* 2013;7:405-11.
15. Bizhang M, Chun YH, Damerau K, Singh P, Raab WH, Zimmer S. Comparative clinical study of the effectiveness of three different bleaching methods. *Oper Dent.* 2009;34:635-41.
16. Rezende M, Loguercio AD, Reis A, Kossatz S. Clinical effects of exposure to coffee during at-home vital bleaching. *Oper Dent.* 2013;38:229-36.

17. Li Q, Xu BT, Li R, Yu H, Wang YN. Quantitative evaluation of colour regression and mineral content change of bleached teeth. *J Dent* 2010;38:253-60.
18. Xu B, Li Q, Wang Y. Effects of pH values of hydrogen peroxide bleaching agents on enamel surface properties. *Oper Dent*. 2011;36:554-62.
19. Rodrigues MC, Mondelli RF, Oliveira GU, Franco EB, Baseggio W, Wang L. Minimal alteration on the enamel surface by micro-abrasion: in vitro roughness and wear assessments. *J Appl Oral Sci*. 2013;21:112-7.
20. Dalzell DP, Howes RI, Hubler PM. Microabrasion: effect of time, number of application and pressure on enamel loss. *Pediatr Dent*. 1995;17:207-11.
21. Pini NIP, Lima DANL, Sundfeld RH, Ambrosano GMB, Aguiar FHB, Lovadino JR. In Situ assessment of the saliva effect on enamel morphology after microabrasion technique. *Braz J Oral Sci*. 2014;13:187-92.
22. Bertoldo CES, Pini NIP, Miranda DA, Catelan A, Ambrosano GMB, Lima DANL, et al. Physicochemical properties of enamel after microabrasion technique. *J Res Dent*. 2014;2:176-88.
23. Frago LS, Lima DA, de Alexandre RS, Bertoldo CE, Aguiar FH, Lovadino JR. Evaluation of physical properties of enamel after microabrasion, polishing, and storage in artificial saliva. *Biomed Mat*. 2011;6:35-41.
24. Donly KJ, O'neil M, Croll TP. Enamel microabrasion: a microscopic evaluation of the "abrasion effect". *Quintessence Int*. 1992;23(3):175-9.
25. Sheoran N, Garg S, Damle SG, Dhindsa A, Opal S, Gupta S. Esthetic management of developmental enamel opacities in young permanent maxillary incisors with two microabrasion techniques - a split mouth study. *J Esthet Restor Dent*. 2014. In Press.
26. Castro KS, Ferreira ACA, Duarte RM, Sampaio FC, Meireles SS. Acceptability, efficacy and safety protocols for dental fluorosis: a randomized clinical trial. *J Dent*. 2014;42:938-44.

CONFLITO DE INTERESSES

Os autores declaram não haver conflitos de interesse.

AUTOR PARA CORRESPONDÊNCIA

Anderson Catelan

Departamento de Odontologia Restauradora
Faculdade de Odontologia de Piracicaba UNICAMP
catelan@estado.com.br

Submetido em 24/07/2014

Aceito em 10/08/2014