

Uso de tomografia computadorizada por feixe cônico no Serviço de Radiologia Odontológica da FOA-UNESP: recurso no diagnóstico de fraturas do complexo bucomaxilofacial

Use of cone beam computed tomography in Dental Radiology Services at FOA-UNESP: pillars of maxillofacial fracture diagnosis

El uso de tomografía computarizada dental de haz cónico en el Servicio de Radiología Dental FOA-UNESP: recurso para el diagnóstico de las fracturas maxilofaciales

Leda Maria Pescinini **SALZEDAS**¹
 Isadora Passos **VICTORINO**²
 Letícia Maria **PESCININI-SALZEDAS**³
 Giovanna Elisa Gabriel **COCLETE**⁴
 Wesley Ferreira Telles **SILVA**²
 João Batista **VIEIRA**¹
 Gilberto Aparecido **COCLETE**¹

¹*Departamento de Patologia e Propedêutica Clínica, Faculdade de Odontologia de Araçatuba, Universidade Estadual Paulista "Júlio de Mesquita Filho", UNESP*

²*Graduando (a) em Odontologia, Faculdade de Odontologia de Araçatuba, Universidade Estadual Paulista "Júlio de Mesquita Filho", UNESP*

³*Graduanda em Medicina, Faculdade de Medicina de Marília, Universidade de Marília, UNIMAR*

⁴*Graduada em Odontologia, Faculdade de Odontologia de Presidente Prudente Universidade do Oeste Paulista, UNOESTE*

Resumo

A tomografia computadorizada por feixe cônico (TCFC) é uma nova ferramenta tecnológica que trouxe grande contribuição ao diagnóstico e plano de tratamento na área odontológica. Trata-se de uma técnica na qual a imagem é obtida através de um único escaneamento, permitindo sua reformatação sem distorção e com uma menor exposição do paciente à radiação. O Serviço de Radiologia Odontológica da FOA-UNESP dispõe de um equipamento de TCFC para realização de exames de pacientes em caráter de emergência ou não, bem como de cuidados abrangentes (dentados, desdentados e crianças), atendidos na FOA-UNESP e encaminhados por serviços públicos. Este trabalho tem como objetivo apresentar o uso de TCFC como recurso no diagnóstico de fraturas do complexo bucomaxilofacial.

Descritores: Tomografia Computadorizada por Raios X; Diagnóstico; Imagem Tridimensional.

Abstract

Cone-beam computed tomography (CBCT) is a tool that has improved diagnosis and treatment planning in the dental field. CBCT presents an image which is gotten through a single scanning. CBCT also allows treatment of image without distortion. CBCT leaves a comparatively less exposition radiation than the conventional CT. Dental Radiology Services at FOA-UNESP has CBCT for radiographic examination prescribed for emergency, non-emergency and comprehensive-care patients (edentulous adults, edentulous adults, and children). These patients are coming at School of Dental or Dental Health Services. This work has the objective to present the use of CBCT as pillars of maxillofacial fracture diagnosis.

Descriptors: Tomography, X-Ray Computed; Diagnosis; Imaging, Three-Dimensional.

Resumen

La tomografía computarizada (TC) dental de haz cónico es una herramienta que ha mejorado el diagnóstico y plan de tratamiento en el campo dental. Esta técnica genera imágenes a través de un solo escaneo. La tomografía computarizada (TC) dental de haz cónico también permite el tratamiento de la imagen sin distorsión y con menos exposición a la radiación. El Servicio de Radiología Dental FOA-UNESP cuenta con una máquina para el examen radiográfico indicado para los pacientes que son de emergencia, no son de emergencia y de atención integral (adultos desdentados, los adultos desdentados, y los niños). Estos pacientes reciben tratamiento en la Facultad de Odontología o en los Servicios Públicos de Salud Dental. Este trabajo tiene el objetivo de presentar el uso de la tomografía computarizada (TC) dental de haz cónico como recurso para el diagnóstico de fractura maxilofacial.

Descritores: Tomografía Computarizada por Rayos X; Diagnóstico; Imagen Tridimensional.

INTRODUÇÃO

O advento de exames de maior precisão utilizados na avaliação do complexo bucomaxilofacial trouxe evidente evolução tecnológica no diagnóstico por imagem¹.

A tomografia computadorizada por feixe cônico (TCFC) é uma técnica volumétrica com representação tridimensional das estruturas fornecendo cortes axiais, coronais e sagitais de uma região de interesse que pode ser uma região dos maxilares, o terço médio da face ou de toda a cabeça^{2,3}.

Introduzida como técnica de obtenção de imagens de alta precisão em 1998, a partir dos estudos de Mozzo et al.⁴ e Arai et al.⁵ a tomografia computadorizada por feixe cônico (TCFC) se utiliza de um conjunto formado por um feixe cônico de radiação (Cone Beam) associado a um receptor de imagens bidimensional, girando de 180° a 360°, uma única vez, em torno da região de interesse. A exposição à radiação equivale à mesma do exame periapical da boca toda, 1/6 da emitida pela tomografia computadorizada tradicional e 4 a 15 vezes da radiografia panorâmica⁶.

Além disso, o aparelho oferece conforto ao paciente, visto que se assemelha ao aparelho de radiografia panorâmica⁶⁻¹⁰. Outro atrativo da técnica é que os softwares que executam a reconstrução computadorizada das imagens podem ser instalados em computadores convencionais e não necessitam de uma estação de trabalho (Workstation) como a tomografia computadorizada tradicional, embora ambas sejam armazenadas na linguagem Dicom (Digital imaging and communication in Medicine)^{6,11}.

Nas fraturas da face é fundamental o diagnóstico preciso para o estabelecimento de tratamentos mais eficazes, evitando complicações para o paciente. Este trabalho apresenta a aplicabilidade diagnóstica da TCFC na traumatologia bucomaxilofacial em pacientes submetidos ao exame pelo Serviço de Radiologia Odontológica na Faculdade de Odontologia de Araçatuba da Universidade Estadual Paulista “Júlio de Mesquita Filho”, FOA-UNESP (Figura 1).

OBTENÇÃO DAS IMAGENS NA TCFC

A palavra tomografia deriva do grego (tomos=camada e grafo=registro). Assim, a tomografia consiste na obtenção de imagens em fatias ou cortes, sendo classificadas em dois tipos: tomografia convencional e tomografia computadorizada. Esta última pode ser ainda subdividida, de acordo com o

formato do feixe de raios-x utilizado: tomografia computadorizada tradicional de feixe em leque (*fan beam*) e tomografia computadorizada volumétrica de feixe cônico (*cone beam*)^{7,8}.

A imagem na tomografia convencional é obtida por meio do princípio físico de borramento de imagens. O tubo de raios X e o receptor de imagem realizam movimentos em direções opostas ao redor de um plano de fulcro. Como consequência, estruturas localizadas no plano de fulcro aparecem nítidas no receptor de imagem, pois sempre são registradas no mesmo local do receptor de imagem, enquanto as estruturas localizadas aquém e além do plano de fulcro se apresentam distorcidas⁶.

Na tomografia computadorizada a imagem representa uma secção ou fatia sem qualquer sobreposição^{1,9,11}. A obtenção de cortes de pouca espessura das áreas de interesse nos vários planos anatômicos (axial, coronal e sagital) permite a visualização em todos os ângulos com possibilidade de reconstrução em terceira dimensão (Figuras 1 a 4).

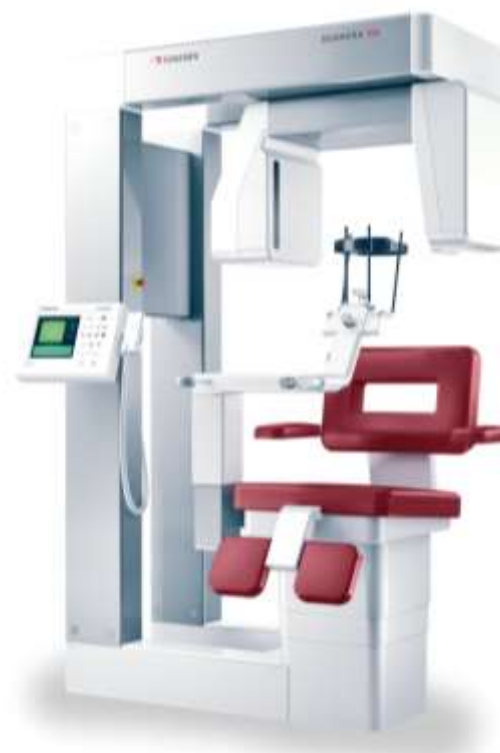

Figura 1. Equipamento TCFC-Scanora 3Dx

Segundo Bissoli et al.¹² o sistema de tomografia computadorizada por feixe cônico (TCFC) é de relevante importância para o diagnóstico, para a localização e reconstrução de imagens tomográficas com excelente precisão, auxiliando os profissionais da área da saúde no planejamento e tratamento dos pacientes.

Eggers et al.¹³ lembram que uma limitação da técnica é a visualização do tecido mole, uma vez que

só possibilita observar a presença ou não de tecido, ao contrário da tomografia convencional que diferencia os vários tipos de tecidos moles.

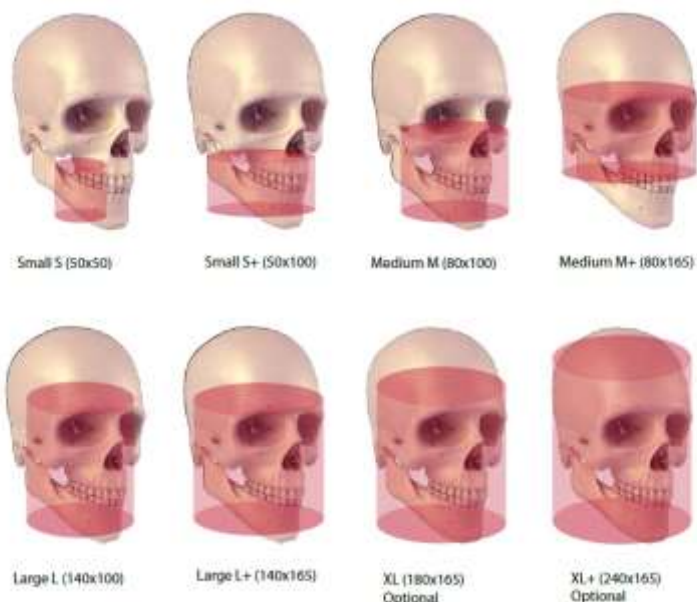

Figura 2. Campo de visão (FOV): diferentes áreas de visão (volume) do paciente disponível no equipamento

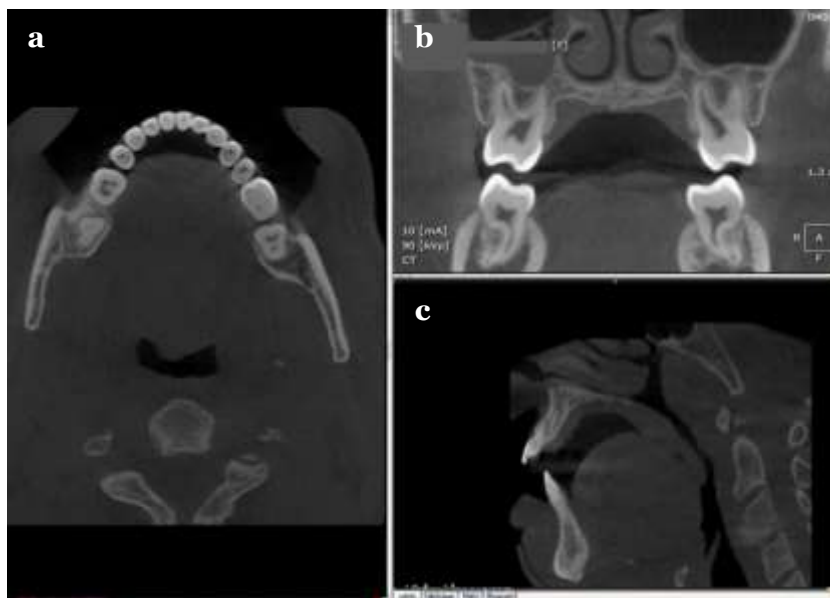


Figura 3. a) Imagem axial; b) Imagem coronal; c) Imagem sagital

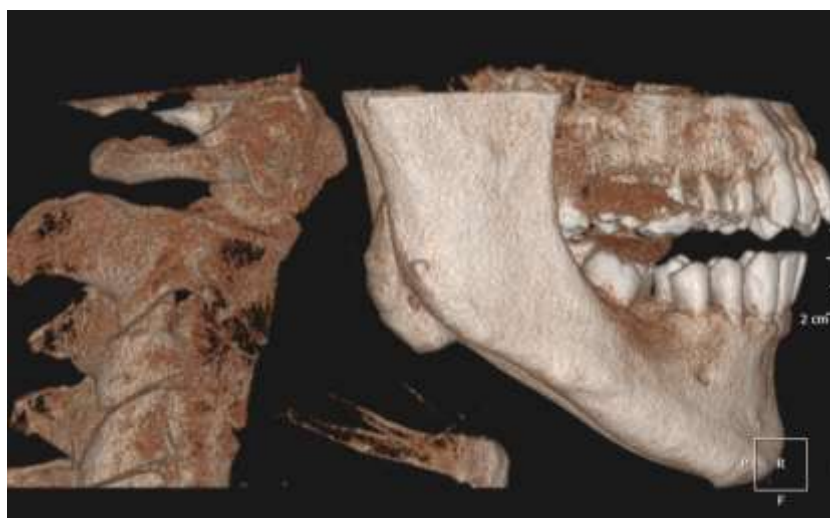


Figura 4. Reconstrução de Imagem 3D pela TCFC

VANTAGENS E APLICAÇÕES NA CIRURGIA BUCOMAXILOFACIAL

De Vos et al.¹⁴ realizaram revisão sistemática sobre o uso da tomografia computadorizada por feixe cônico (TCFC) na Odontologia. Dos 177 artigos selecionados observaram que 83% faziam referência ao

emprego da técnica na cirurgia bucomaxilofacial.

Segundo Stuehmer et al.¹⁵ a localização de corpos estranhos no corpo, como projéteis de aço ou chumbo, são melhor visualizados nas tomografia computadorizada por feixe cônico devido à menor produção de artefatos que nas tomografias convencionais.

Os traumatismos maxilofaciais representam um motivo de consulta cada vez mais frequente nos serviços de urgência². O aumento e a gravidade dos acidentes de trânsito, bem como o aumento dos episódios de violência urbana fazem dos traumatismos bucomaxilofaciais uma enfermidade social^{2,16}.

Fratura dentoalveolar, fratura do osso maxilar, fratura do complexo zigomático, fratura mandibular, ou lesões por armas de fogo exigem radiografias para localização precisa da fratura. As radiografias panorâmicas e outras radiografias intra e extrabucais são rotineiramente utilizadas em casos de trauma maxilofacial (Figuras 5 a 7). No entanto, a tomografia computadorizada por feixe cônico (TCFC) mostra-se mais eficaz e precisa¹⁷.

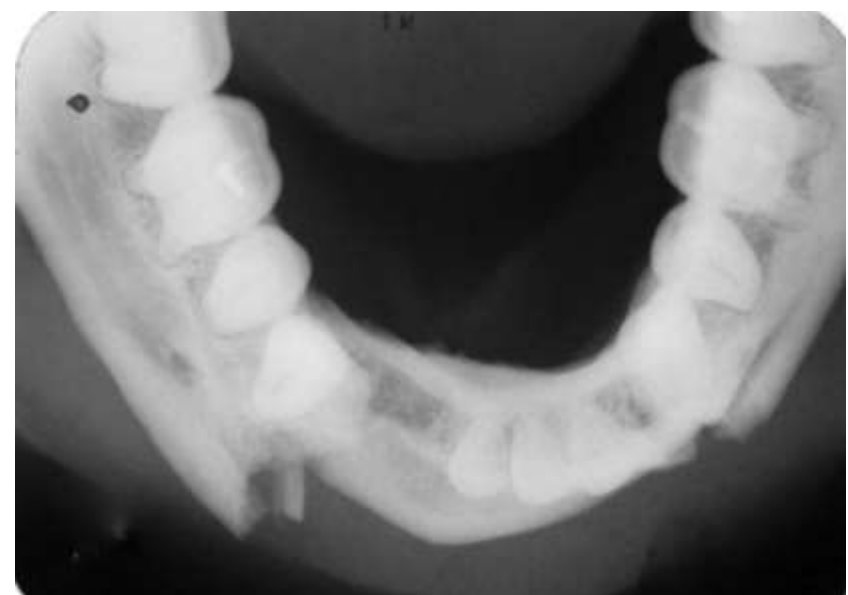

Figura 5. Radiografia oclusal total evidenciando fratura das corticais vestibular e lingual da mandíbula e deslocamento do fragmento ósseo

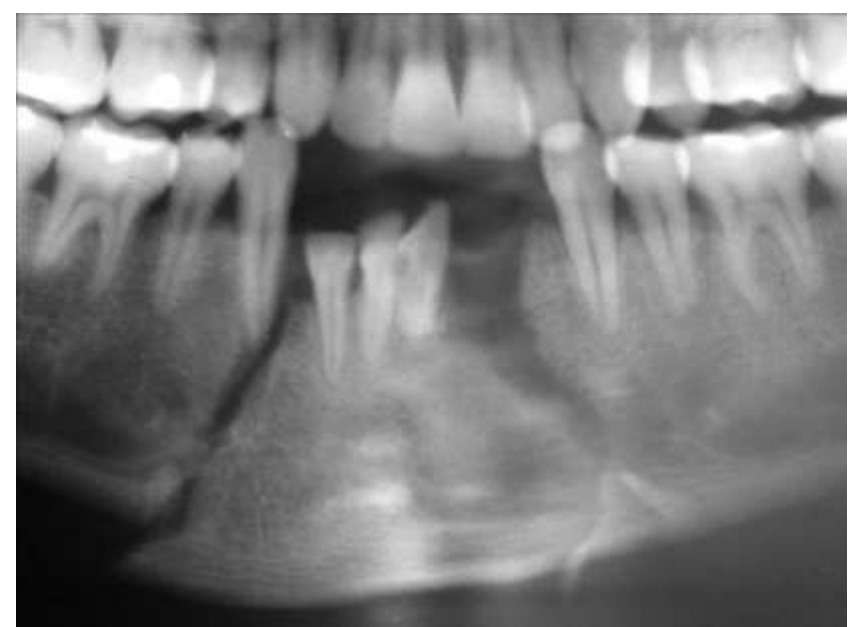

Figura 6. Radiografia panorâmica (maior aumento da região anterior da mandíbula), evidenciando a fratura da região mentoniana e deslocamento do fragmento ósseo

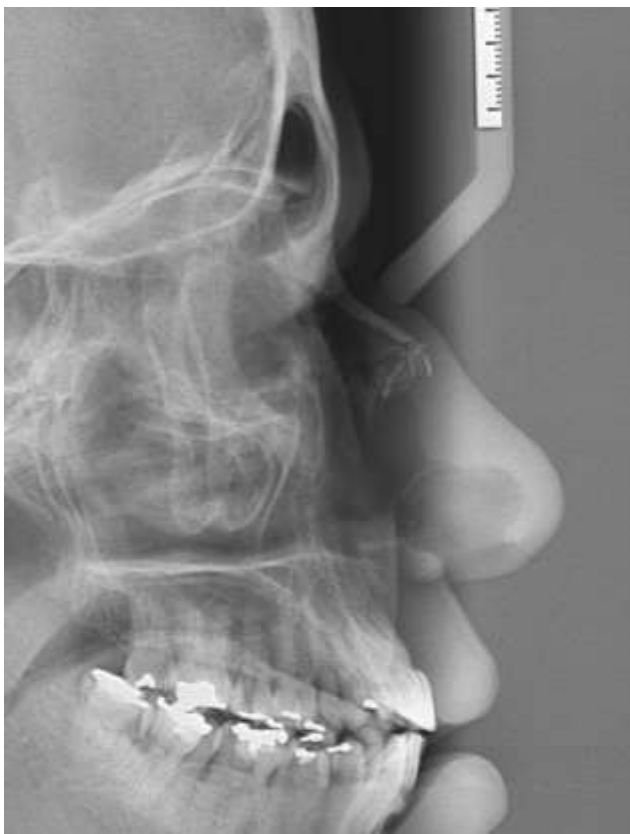

Figura 7. Radiografia teleperfil evidenciando fratura dos ossos nasais.

Palomo e Palomo¹⁷ recomendam a seleção da tomografia computadorizada por feixe cônico (TCFC) quando comparada com a radiografia panorâmica na identificação da localização de fratura cortical incompleta. Os autores lembram ainda que fraturas da mandíbula e dentoalveolares não diagnosticadas na tomografia convencional podem ser identificadas por meio de uma única captura da TCFC, o que a torna excepcionalmente útil no diagnóstico de fraturas, já que permite visualização detalhada dos traços de fratura, localização, extensão e deslocamento dos fragmentos ósseos em três dimensões^{1,12-17} (Figuras 8 a 9).

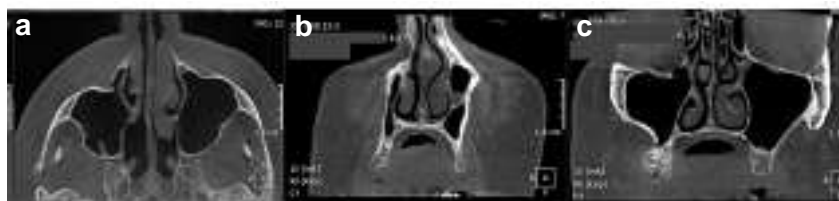

Figura 8. Cortes axial(a) e coronais (b,c) obtidos pela TCFC evidenciando fratura do complexo zigomaticomaxilar e assoalho da órbita

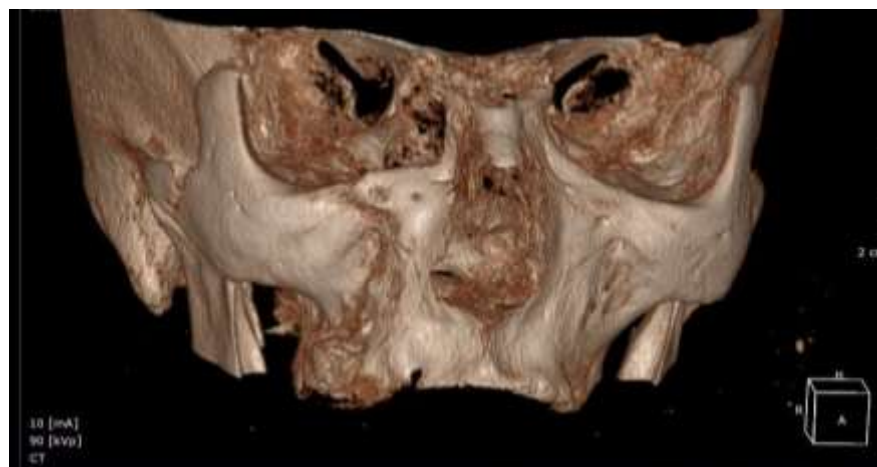

Figura 9. Reconstrução 3D evidenciando fratura do complexo zigomaticomaxilar e assoalho de órbita.

Esta precisão é ainda mais evidente se compararmos com a imagem em duas dimensões das radiografias. A complexa anatomia do maciço facial

demandam o uso de métodos de imagens em múltiplos planos para significativa coleta de informações e correta determinação da estratégia terapêutica^{1,2,14-17}.

APLICABILIDADE CLÍNICA

• Fratura mandibular e deslocamento dentário

A mandíbula, juntamente com a maxila ocupa a maior porção óssea do esqueleto da face. Único osso móvel do crânio, responde pelas funções de mastigação, fonação e deglutição¹⁸. A topografia, anatomia e localização no terço inferior da face predispõe a mandíbula ao maior risco de fraturas em traumas provocados por acidentes de trânsito e esportivos, agressões e quedas¹⁹.

Fraturas mandibulares não identificadas e não tratadas adequadamente podem gerar no paciente sequelas e lesões permanentes, estéticas e funcionais, caracterizadas por deformidades oriundas do deslocamento ou perda óssea, com alterações da oclusão dentária e do equilíbrio da articulação temporomandibular (ATM)^{18,20,21}.

A avaliação por imagem eficaz é fundamental para a pesquisa detalhada das fraturas mandibulares, permitindo a instituição do tratamento imediato se necessário, bem como do planejamento cirúrgico. A imagem radiográfica convencional, por sua característica bidimensional e sobreposição de estruturas, nem sempre se mostra precisa na identificação das alterações ósseas e dentárias provocadas pelo traumatismo (Figuras 10 a 17).

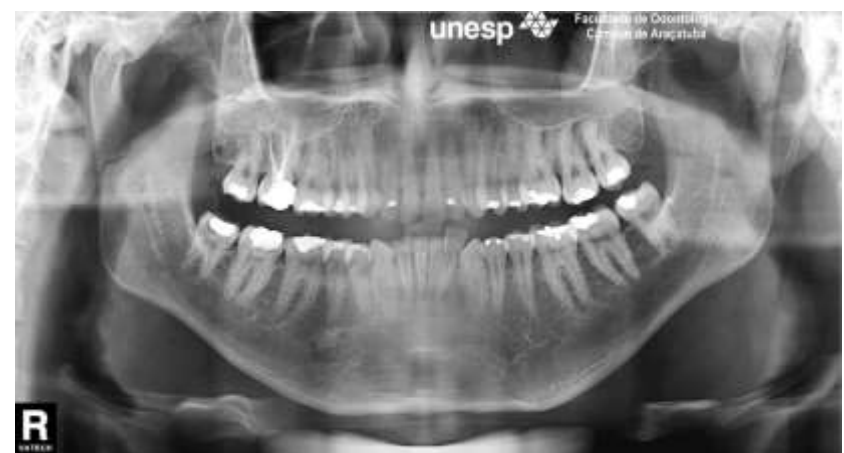

Figura 10. Radiografia panorâmica de paciente após traumatismo maxilomandibular evidenciando fratura do côndilo mandibular direito

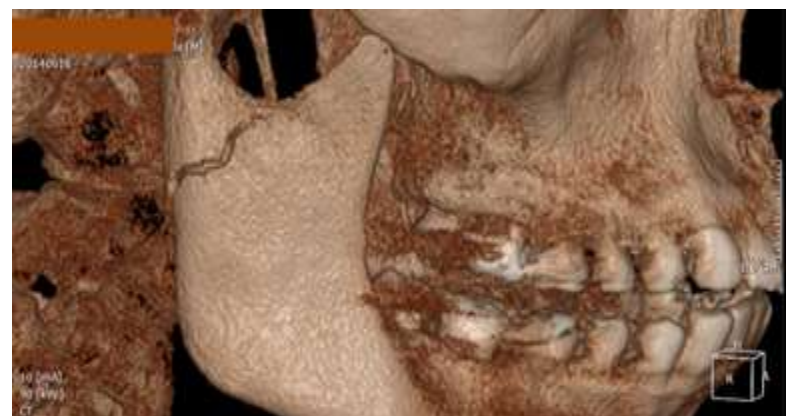

Figura 11. Imagem de reconstrução 3D obtida por TCFC evidenciando fratura do côndilo mandibular direito

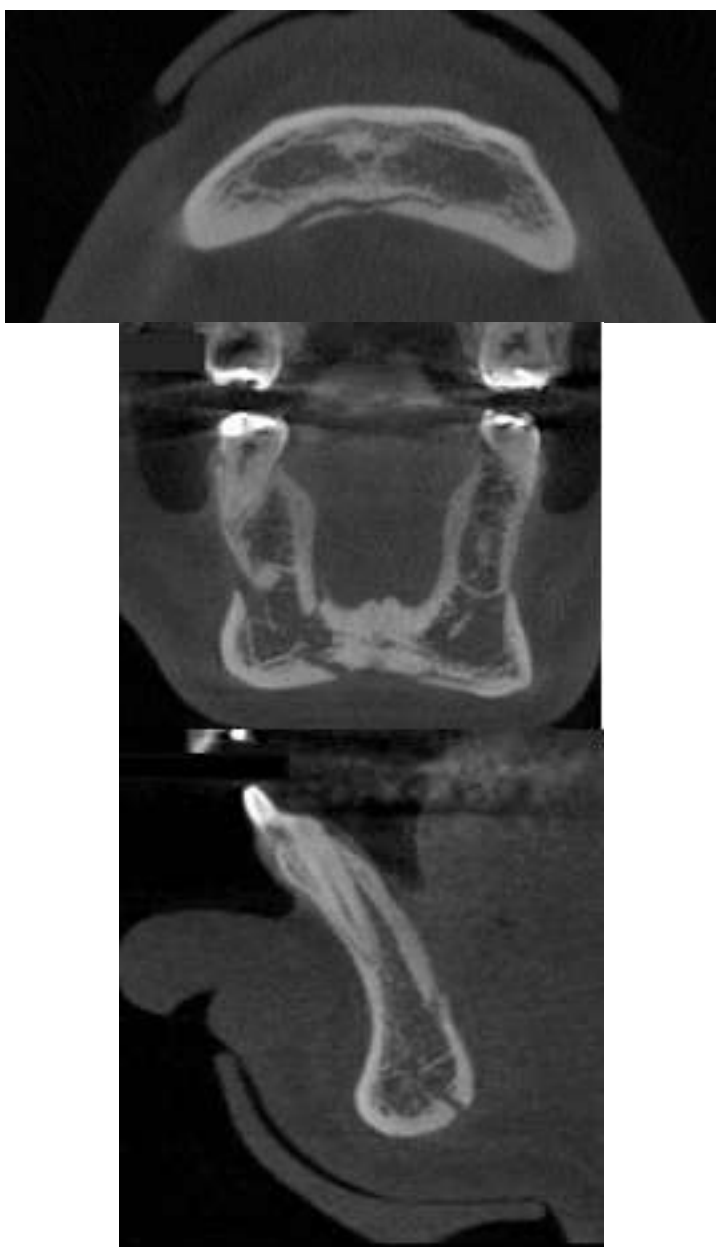

Figura 12. Cortes axial, coronal e sagital obtidos pela TCFC evidenciando fratura do osso mandibular na região anterior lingual

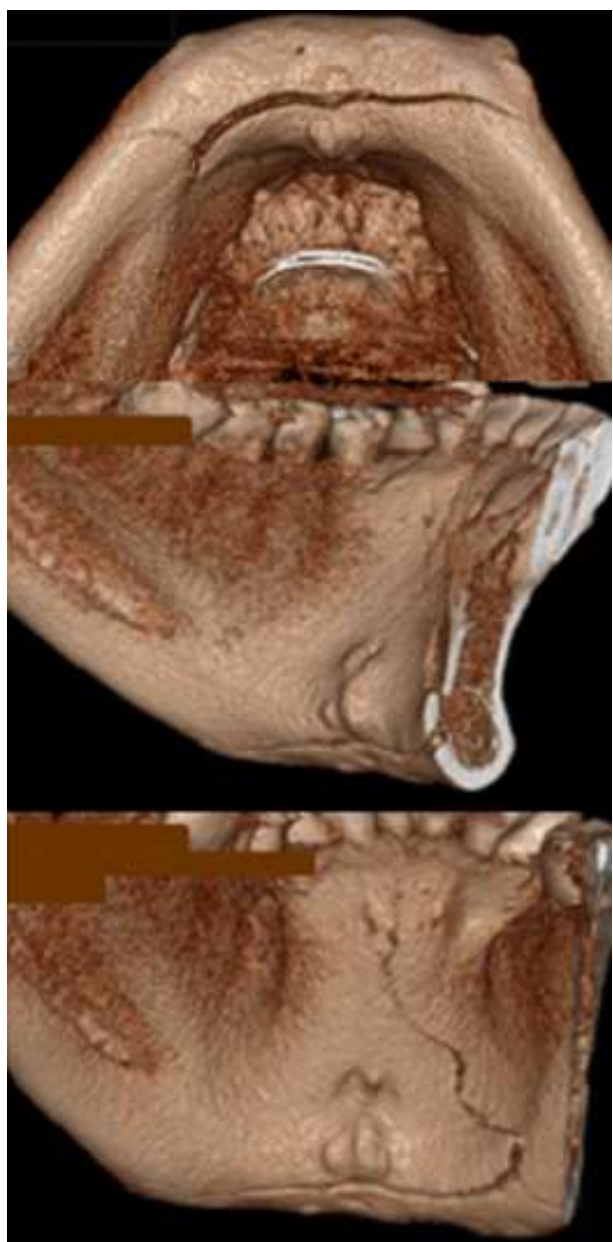


Figura 13. Reconstrução 3D, com diferente posições, evidenciando fratura do osso mandibular na região anterior lingual

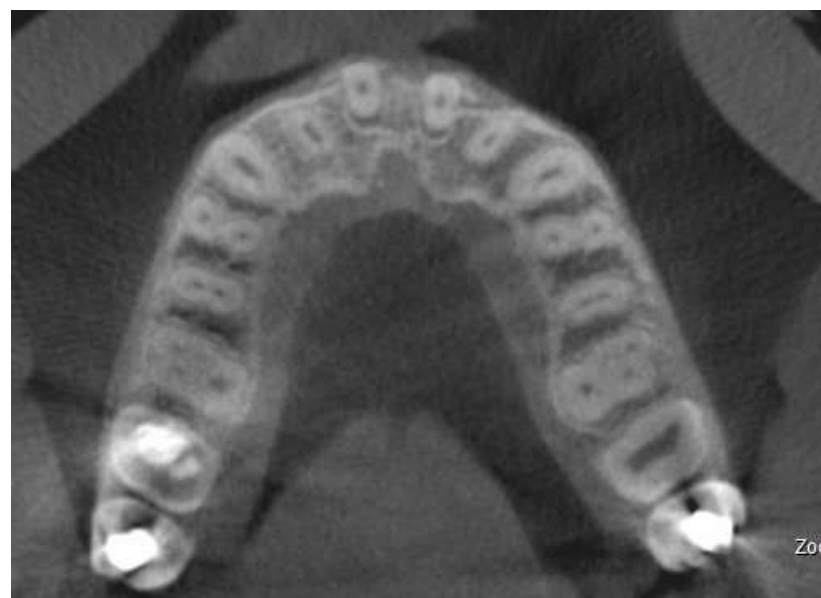

Figura 14. Corte Axial da maxila evidenciando fratura da cortical óssea alveolar vestibular e deslocamento vestibular dos dentes 11 e 21

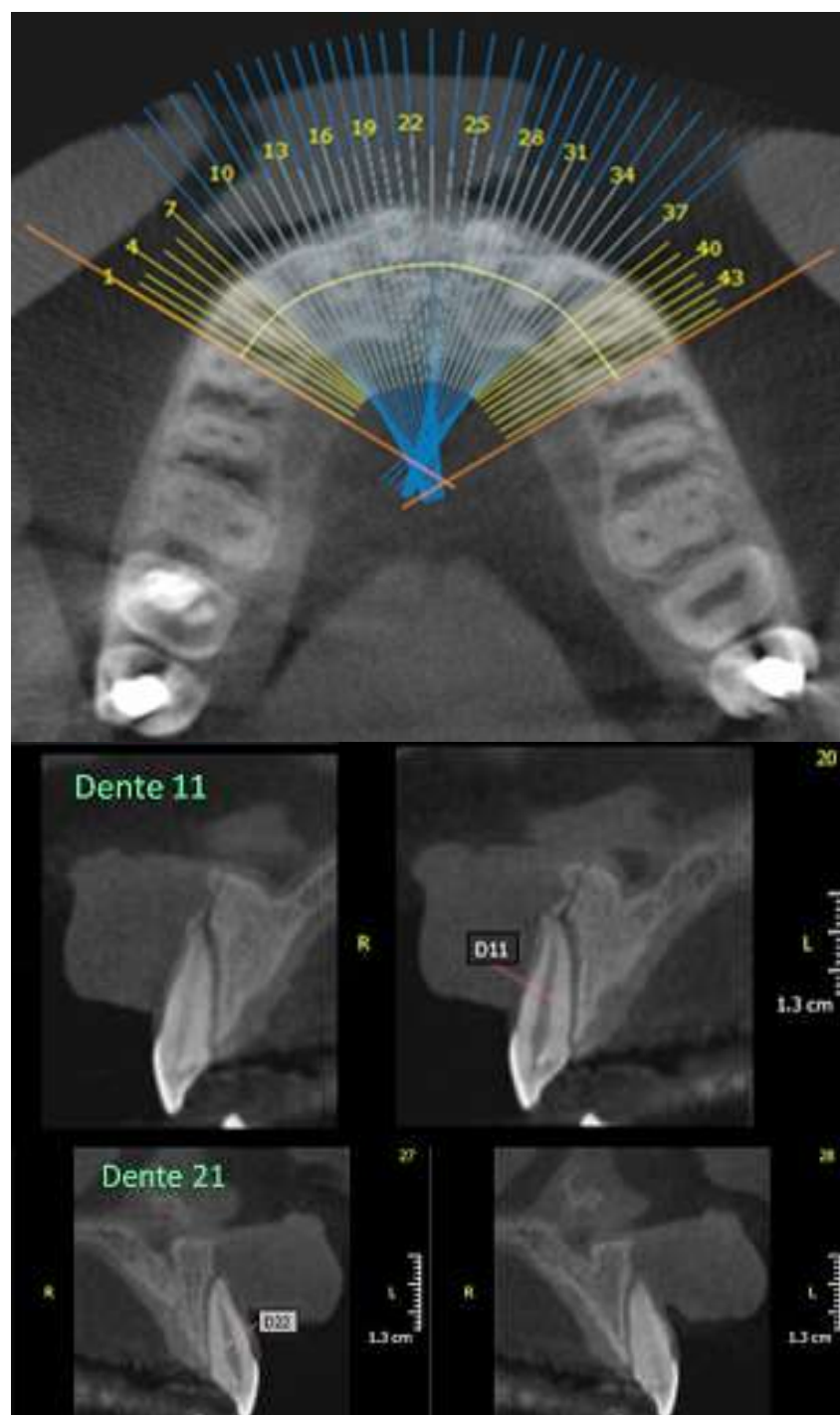


Figura 15. Corte Axial com planos de orientação dos cortes parasagittais na região anterior da maxila (A) e cortes parasagittais evidenciando fratura da cortical óssea alveolar e deslocamento vestibular dos dentes 11 (B) e 21 (C)

FRATURA DE MANDÍBULA POR PROJÉTIL DE ARMA DE FOGO

Nas últimas décadas, em razão da casuística mundial, ferimentos por projétil de arma de fogo se tornaram um problema de saúde pública²². Cerca de 61% dos indivíduos vitimados por projétil de arma de

fogo apresentam ferimentos na cabeça e/ou face, com maior incidência na região de corpo mandibular^{22,23} (Figuras 16 a 18).

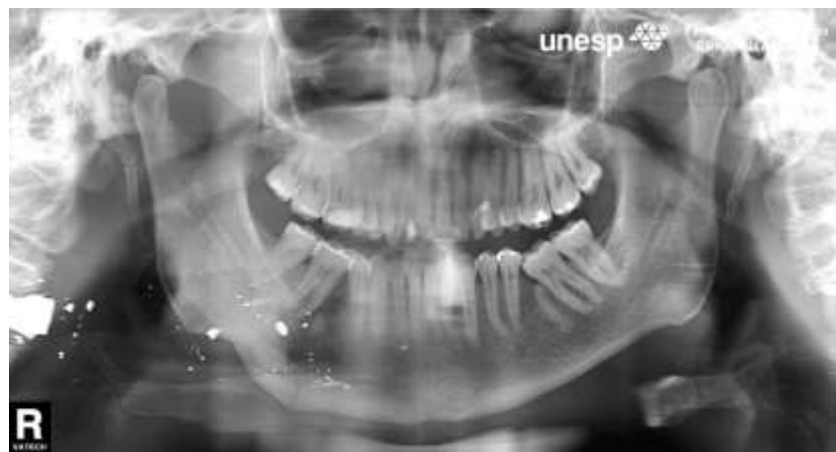

Figura 16. Radiografia panorâmica evidenciando projétil de arma de fogo (próximo à coluna cervical) e fratura do corpo mandibular (lado direito)

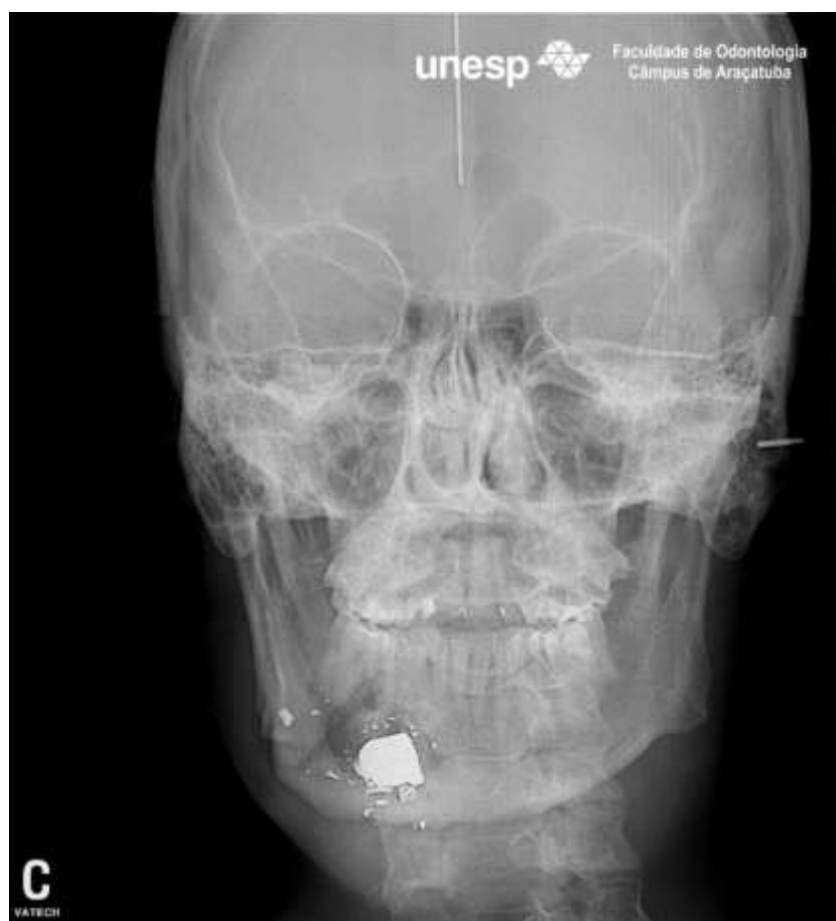


Figura 17. Radiografia pósterioanterior de face evidenciando projétil de arma de fogo e fratura do corpo mandibular do lado direito

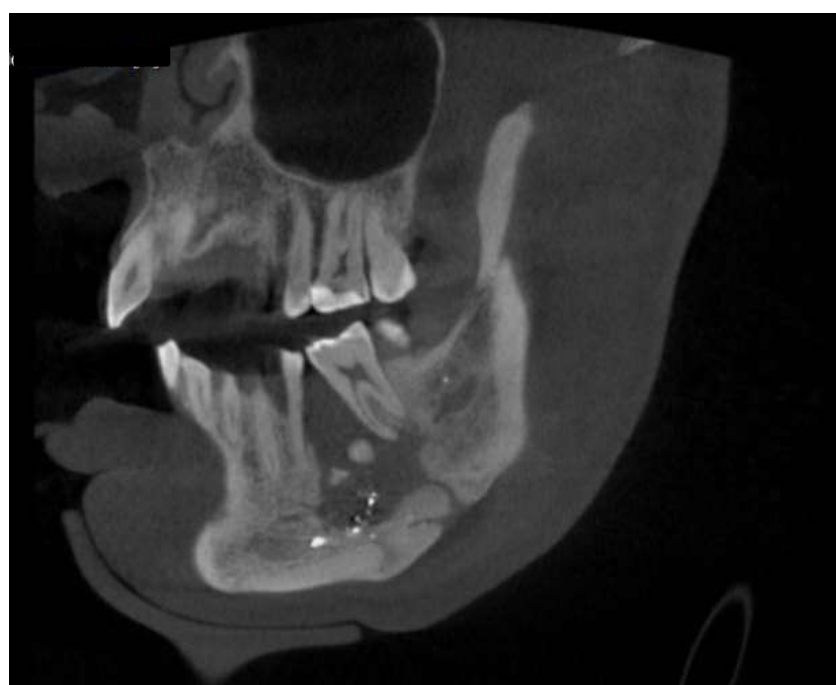

Figura 18. Corte sagital evidenciando fratura cominutiva do corpo mandibular com perda de massa óssea e restos do projétil de arma de fogo

A mandíbula ocupa o segundo lugar dentre todas as fraturas do esqueleto facial²⁴. As fraturas

mandibulares são cominutivas na sua grande maioria, e as linhas de fraturas (de pequenas a múltiplas) resultam em fragmentos ósseos na área atingida pelo projétil, cujo trajeto é imprevisível²²⁻²⁵.

DISCUSSÃO

Desenvolvida há cerca de 40 anos, a tomografia computadorizada (TC), graças à movimentação sincronizada da fonte de raios-X e do filme radiográfico em sentidos opostos, permite a formação de fatias de imagem em profundidade, com precisão de detalhes e em qualquer um dos três planos do espaço. As estruturas localizadas fora do plano de corte mostram-se ampliadas e borradas, o que impede a sobreposição^{1,26,27}

A introdução da tomografia computadorizada por feixe cônico (TCFC), 20 anos depois, representou o desenvolvimento de um equipamento relativamente pequeno e de menor custo, especialmente indicado para a região dentomaxilofacial²⁷. Uma combinação de baixa dose de radiação, definição do tecido ósseo com alta qualidade e reduzido custo faz da tomografia computadorizada por feixe cônico um sistema de diagnóstico por imagem especialmente atraente no cotidiano odontológico. Particularmente na área de traumatologia bucomaxilofacial, a (TCFC) potencializa a imagem no processo diagnóstico com recursos indisponíveis nas técnicas convencionais. Cumpre ressaltar, no entanto, que a TCFC nunca deve ser utilizada como exame de rotina, sendo respaldada em uma indicação clínica. Na análise diagnóstica das fraturas faciais a TCFC é o exame por imagem que apresenta os melhores detalhes por permitir imagens das estruturas anatômicas em cortes e sem superposição, bem como a visão tridimensional, devendo ser utilizada de forma racional e responsável pelos profissionais para auxiliar no tratamento do paciente.

CONCLUSÃO

O uso de recursos computacionais na Radiologia tem aumentado com fins de diagnóstico, planejamento de tratamento e acompanhamento do mesmo.

A obtenção de cortes de pouca espessura das áreas de interesse nos vários planos anatômicos (axial, coronal e sagital), por meio da tomografia computadorizada por feixe cônico (TCFC) permite a visualização das estruturas anatômicas em todos os ângulos com possibilidade de reconstrução em terceira dimensão, facilitando o diagnóstico e planejamento de tratamento nas diversas especialidades odontológicas,

particularmente na área de traumatologia bucomaxilofacial.

REFERÊNCIAS

- Jaju PP, jaju SP. Clinical utility of dental cone-beam computed tomography: current perspectives. *Clin Cosmet Investig Dent*.2014;6:29-43.
- Tomich G, Baigorria P, Orlando N, Méjico M, Costamagna C, Villavicencio R. Frecuencia y tipo de fracturas en traumatismos maxilofaciales. Evaluación con Tomografía Multislice con reconstrucciones multiplanares y tridimensionales. *Rev argent radiol*. 2011;75(4):305-17.
- Rodrigues MGS, Alarcón OMV, Carraro E, Rocha JF, Capelozza ALA. Tomografia computadorizada por feixe cônico: formação da imagem, indicações e critérios para prescrição. *Odontol Clín Cient*. 2010;9(2):115-8.
- Mozzo P, Procacci C, Tacconi A, Martini PT, Andreis IA. A new volumetric CT machine for dental imaging based on the cone-beam technique: preliminary results. *Eur Radiol*. 1998; 8(9):1558-64.
- Arai Y, Tammissalo E, Iwai K, Hashi-moto K, Shinoda K. Development of a compact computed tomographic apparatus for dental use. *Dentomaxillofac Radiol* 1999; 28: 245-8.
- Santana Santos T, Cordeiro Neto JF, Raimundo RC, Frazão M, Gomes ACA. Relação topográfica entre o canal mandibular e o terceiro molar inferior em tomografias de feixe volumétrico. *Rev Cir Traumatol Buco-Maxilo-fac*. 2009; 9(3):79-88.
- Guijarro-Martinez R, Swennen GR. Cone-beam computerized tomography imaging and analysis of the upper airway: a systematic review of the literature. *Int J Oral Maxillofac Surg*. 2011;40(11):1227-37.
- Gomes ACA, Vasconcelos BCE, Dias EOS, Júnior ORM. Uso da Tomografia Computadorizada nas Fraturas Faciais. *Rev. Cir. Traumatol. BucoMaxilo-fac*. 2004; 4(1): 9-13.
- Dreiseidler T, Mischkowski RA, Neugebauer J, Ritter L, Zöller JE. Comparison of cone-beam imaging with orthopantomography and computerized tomography for assessment in presurgical implant dentistry. *Int J Oral Maxillofac Implants*. 2009; 24(2):216-25.
- Stuehmer C, Essig H, Bormann KH, Majdani O, Gellrich NC, Rucker M. Cone beam CT imaging of airgun injuries to the craniomaxillofacial region. *Int J Oral Maxillofac Surg*. 2008; 37(10): 903-6.
- Cavalcante JR, Diniz DN, Queiroz RPM, Carreira PFS, Luna AGB. Aplicação da tomografia na CtBMF: relatos de caso. Application of CT in CTBMF: a report of three cases. *Rev Cir Traumatol Buco-Maxilo-Fac*. 2012;12(2):53-8.
- Bissoli CF, Agreda CG, Takeshita WM, Castilho JCM, Medici Filho E, Moraes MEL. Importancia y aplicaciones del sistema de Tomografia Computarizada Cone-Beam (CBCT). *Acta odontol venez*. 2007;45(4):589-92
- Eggers G, Mukhamadiev D, Hassfeld S. Detection of foreign bodies of the head with digital volume tomography. *Dentomaxillofac Radiol*. 2005; 34(2):74-9.
- De Vos W, Casselman J, Swennen GRJ. Cone-beam computerized tomography (CBCT) imaging of the oral and maxillofacial region: A systematic review of the literature. *Int J Oral Maxillofac Surg*. 2009; 38(6): 609-25.
- Stuehmer C, Essig H, Bormann KH, Majdani O, Gellrich NC, Rucker M. Cone beam CT imaging of airgun injuries to the craniomaxillofacial region. *Int J Oral Maxillofac Surg*. 2008; 37: 903-6.
- Salvolini U. Traumatic injuries: imaging of facial injuries. *Eur Radiol*.2002;12(6):1253-61.
- Palomo L, Palomo JM. Cone beam CT for diagnosis and treatment planning in trauma cases. *Dent Clin North Am*. 2009;53(4):717-27.
- Busuito, M.J., Smith Jr.,D.J., Robson, M.C.: Mandibular fractures in na urban trauma center. *J Trauma*,1986; 26(9): 826-9.
- Zachariades N, Papademetriou I, Rallis G. Mandibular fractures treated by bone plating and intraosseous wiring. *Rev Stomatol Chir Maxillofac*. 1994; 95(5):386-90.
- Olson B, Fonseca RJ, Zeitler DL, Osbon DB. Fractures of the mandible: A review of 580 cases. *J Oral Maxillofac Surg*. 1982; 40(1):23-8.
- Manson PN, Grivas A, Rosenbaum A, Vannier M, Zinreich J, Iliff N. Studies on enophthalmos: II. The measurement of orbital injuries and their treatment by quantitative computed. *Plast Reconstr Surg*.1986;77(2):203-14.
- Silva JJ, Machado RA, Nascimento MM, Brainer D, Macedo T, Valente R. Lesão por arma de fogo em terço inferior de face de crianças: relato de caso. *Rev Cir Traumatol Buco-Maxilo-Facial*. 2004; 4(3):163-8.
- Pereira CCS , Jacob RJ, Takahashi A, Shinohara EH. Fratura mandibular por projétil de arma de fogo. *Rev Cir Traumatol Buco-Maxilo-Facial*. 2006; 6(3):39-46.

24. Sakr K, Farag IA, Zeitoun IM. Review of 509 mandibular fractures treated at the University Hospital, Alexandria, Egypt. Br J Oral Maxillofac Surg. 2006; 44(2):107-11.
25. Ribeiro ILH, Cerqueira LS, Dultra FKA, Dultra JA, Carneiro Júnior B, Azevedo RA. Tratamento de fratura mandibular por projétil de arma de fogo com uso de fixador externo: relato de caso. R Ci med biol. 2012;11(3):341-5.
26. Gomes ACA, Vasconcelos BCE, Silva EDO, Mendes Júnior OR. Uso da tomografia computadorizada nas fraturas faciais. Rev Cir Traumatol Buco-Maxilo-Facial. 2004; 4(1):9-13.
27. Garib DG, Raymundo R, Raymundo MV, Raymundo DV, Ferreira SN. Tomografia computadorizada de feixe cônico (Cone beam): entendendo este novo método de diagnóstico por imagem com promissora aplicabilidade na Ortodontia. Rev Dent Press Ortodon Ortop. 2007; 12(2):139-56.

CONFLITO DE INTERESSES

Os autores declaram não haver conflitos de interesse.

AUTOR PARA CORRESPONDÊNCIA

Leda Maria Pescinini Salzedas

ledamps@foa.unesp.br

Submetido em 11/03/2015

Aceito em 16/03/2015