

Eficácia da técnica de bloqueio do nervo alveolar inferior

Technique effective alveolar nerve block lower

El bloqueo de la técnica de la eficacia del nervio dentario inferior

Sormani Bento Fernandes **QUEIROZ**¹,
 Osvaldo **MAGRO FILHO**²,
 Valthierre Nunes **de LIMA**²,
 Cristian **STATKIEVICZ**²,
 João Paulo **BONARDI**²,
 Milena Meneses **MARTINS**¹

¹Escola Quixadaense de Pós-Graduação e Pesquisa – EQUIP, 63900-000, Quixada-CE, Brasil

²Departamento de Clínica Integrada e Cirurgia da Faculdade de Odontologia de Araçatuba da Universidade Estadual Paulista “Júlio de Mesquita Filho”, FOA/UNESP, 1193, 16015-050, Araçatuba-SP, Brasil

Resumo

Introdução: As falhas do bloqueio do nervo alveolar inferior já foram motivo de investigação para diversos autores e nos reportam números preocupantes. Diante disso, realizamos um estudo para avaliar a eficácia da técnica do bloqueio do nervo alveolar inferior realizada pelos alunos da Faculdade Católica Rainha do Sertão, visto que a correta técnica de anestesia mandibular é de suma importância para realização de procedimentos nessa área. **Objetivo:** O propósito da presente pesquisa é avaliar se a técnica de bloqueio empregada é suficiente para realizar um procedimento sem a presença de dor ou se necessita de complementação. **Material e Método:** Foram selecionados aleatoriamente 20 pacientes de ambos os sexos, cadastrados na Clínica Cirúrgica da FCRS, que tinham a necessidade de tratamento (extração de dentes posteriores da mandíbula) avaliada após anamnese. Os dados foram coletados através de um instrumento de coleta de dados, em forma de um formulário, no qual foram anotados todos os parâmetros avaliados a respeito da eficácia da técnica de bloqueio do nervo alveolar inferior executada pelos alunos da clínica cirúrgica da Faculdade Católica Rainha do Sertão. **Resultados:** A eficácia do BNAI foi de apenas 25%, havendo necessidade de complementação anestésica em 15 dos 20 pacientes da amostra, sendo a técnica complementar mais utilizada a intraligamentar. Em média, foram utilizados 2,97 tubetes anestésicos por paciente. **Conclusão:** Foram utilizados pelos alunos de graduação quase 3 vezes mais tubetes do que o recomendado para a técnica.

Descritores: Nervo Mandibular; Anestesia Local; Anatomia; Mandíbula.

Abstract

Introduction: The failures of the inferior alveolar nerve block have been investigated and several authors reported alarming numbers.. Therefore, we conducted a study to evaluate the effectiveness of inferior alveolar nerve block technique performed by the students of the Faculdade Católica Rainha do Sertão (FCRS), since the correct mandibular anesthesia technique is very important to perform procedures in this area. **Objective:** The purpose of this research is to assess whether the blocking technique is sufficient to perform a procedure without the presence of pain or need to anesthetic supplementation. **Material and method:** We randomly selected 20 patients of both sexes, looking for treatment in the Surgical Clinic of FCRS, who had the need for treatment (extraction of posterior teeth of the mandible) evaluated after anamnesis. Data were collected through a data collection instrument, made like a form in which were noted all parameters evaluated related to the effectiveness of the inferior alveolar nerve block technique executed by graduate students in surgical clinic at School of Dentistry of FCRS. It was concluded that the effectiveness of IANB was only 25%, requiring supplementary anesthesia on 15 of the 20 patients in the study, being the intraligamentary anesthesia the most used supplementary technique. On average, 2.97 tubes have been used per patient. **Conclusion:** They were used by undergraduates nearly 3 times more tubes than recommended for this technique.

Descriptors: Mandibular Nerve; Anesthesia, Local; Anatomy; Mandible.

Resumen

Introducción: El fracaso del bloqueo del nervio dentario inferior ha sido objeto de investigación por muchos autores y reportado en los números preocupantes. Por lo tanto, se realizó un estudio para evaluar la eficacia de la técnica de bloqueo del nervio dentario inferior realizado por los alumnos de la Escuela Reina Católica de la selva, como la técnica de la anestesia mandibular derecho es muy importante para llevar a cabo los procedimientos en esta área. **Objetivo:** El propósito de esta investigación es evaluar si la técnica de bloqueo de limpieza es suficiente para realizar un procedimiento sin la presencia de dolor o que complementar. **Métodos:** Se seleccionaron al azar 20 pacientes de ambos sexos, registrada en la Clínica Quirúrgica de FCRS, que tenía la necesidad de tratamiento (extracción de dientes posteriores de la mandíbula inferior) evaluados después de la anamnesis. Los datos fueron recolectados a través de un instrumento de recolección de datos, en forma de una forma en la que se observaron todos los parámetros evaluados en cuanto a la eficacia de la clínica quirúrgica dirigida por estudiantes técnica de bloqueo del nervio dentario inferior de la reina Colegio Católico Hinterland. **Resultados:** La eficacia de IANB era sólo el 25%, lo que requiere la suplementación anestésica en 15 de 20 pacientes de la muestra, siendo la técnica complementaria más utilizado para intraligamentaria. En promedio, eran 2,97 cartuchos anestésicos utilizados por paciente. **Conclusión:** Hemos utilizado por los estudiantes de pregrado de casi 3 veces más tubos que las recomendadas para la técnica.

Descriptores: Nervio Mandibular; Anestesia Local; Anatomía; Mandíbula.

INTRODUÇÃO

O bloqueio do nervo alveolar inferior (BNAI) é a técnica mais utilizada quando se deseja obter analgesia mandibular. O nervo alveolar inferior é o mais volumoso dos ramos do nervo mandibular. Nasce abaixo do forame oval, posterior e ligeiramente lateral ao nervo lingual. Em seu trajeto, primeiro percorre a região infratemporal e depois penetra no interior da mandíbula, alojando-se no canal mandibular. Os nervos mental e incisivo são ramos terminais, sendo que o último dá origem aos filetes dentais para os incisivos e canino inferiores¹.

Existem várias técnicas intrabucais para anestésiar os nervos que atuam na mandíbula. Os bloqueios direto e indireto destacam-se por serem simples de executar. O bloqueio indireto tem a vantagem de numa única punção, em três diferentes posições, anestésiar os nervos alveolar inferior, lingual e bucal. Os pontos de referência para execução correta são: a borda anterior do ramo ascendente da mandíbula, a linha milo-hióidea, a face oclusal dos molares inferiores e os pré-molares do lado oposto. É preciso que o cirurgião-dentista domine uma dessas técnicas e tenha muito conhecimento anatômico da região².

Na técnica do BNAI são anestésiadados os nervos alveolar inferior, nervo mentoniano, nervo incisivo e o nervo lingual. As áreas anestésiadadas são: dentes inferiores até a linha média, corpo da mandíbula e porção inferior do ramo, mucosa anterior ao primeiro molar inferior, dois terços da língua, soalho da cavidade oral, tecidos moles linguais e periosteio³.

Na mandíbula, o sucesso da anestesia em estruturas inervadas pelo nervo alveolar inferior está ligado à proximidade da ponta da agulha ao forame mandibular no momento da administração da solução anestésica local para região pterigomandibular. Devem ser levadas em conta as variações anatômicas deste nervo e estruturas próximas de cada paciente, sendo assim, nenhuma técnica pode ser aplicada universalmente com taxa de sucesso de 100%⁴.

As falhas do bloqueio do nervo alveolar inferior já foram motivo de investigação para diversos autores e nos reportam números preocupantes⁵, mesmo empregando uma técnica apropriada, o fracasso ocorre em aproximadamente 30 a 45% dos casos. As razões para os elevados percentuais de fracasso podem ser classificadas em: anatômicas, patológicas, farmacológicas, fisiológicas e por fim, uma técnica inadequada. Esta última seria a causa de falha mais comum e estaria relacionada a uma abertura de boca insuficiente (trismo), penetração imprópria da agulha (insuficiente ou excessiva) e pressa para iniciar o procedimento, quando o recomendável é esperar cerca de 3 a 5 minutos⁶.

O objetivo desse trabalho foi avaliar a eficácia da técnica do BNAI realizada por alunos do sexto período do Curso de Odontologia da Faculdade Católica Rainha do Sertão.

MATERIAL E MÉTODO

Trata-se de um estudo clínico transversal observacional com abordagens quantitativa e qualitativa no qual foram selecionados 20 pacientes voluntários de ambos os sexos, que procuraram a Disciplina de Clínica Cirúrgica da FCRS com a necessidade de extração de dentes posteriores de mandíbula. Foram incluídos nesse estudo pacientes normossistêmicos que aceitaram participar da pesquisa e assinaram o Termo de Consentimento Livre e Esclarecido (TCLE). Pacientes com história de hipersensibilidade à solução anestésica; gestantes; história médica atual com menção ao uso de medicações que possam influenciar no resultado, tais como analgésicos, ansiolíticos, antiinflamatórios, antipsicóticos, e agentes anti-histamínicos; processo séptico próximo ao sítio de injeção; metemoglobinemia idiopática ou congênita; pacientes classificados como ASA III ou ASA IV e pacientes menores de 18 anos foram excluídos na amostra.

Após a realização da técnica de bloqueio do BNAI, seguindo as orientações de aulas teóricas e práticas da Disciplina de Clínica Cirúrgica, foram avaliados os seguintes parâmetros:

1. Período de latência: tempo decorrido entre a deposição do anestésico e o surgimento dos primeiros sintomas de anestesia.
2. Eficácia da anestesia: medida pela realização ou não do procedimento sem relato de dor pelo paciente e pela necessidade de complementação adicional de anestésico na área a ser operada.
3. Número de tubetes anestésicos utilizados.

Os dados obtidos foram tabulados e analisados de acordo com os objetivos da pesquisa, realizando-se estatística descritiva utilizando o programa Microsoft Excel 2013, sendo os resultados apresentados em forma de gráficos e tabelas.

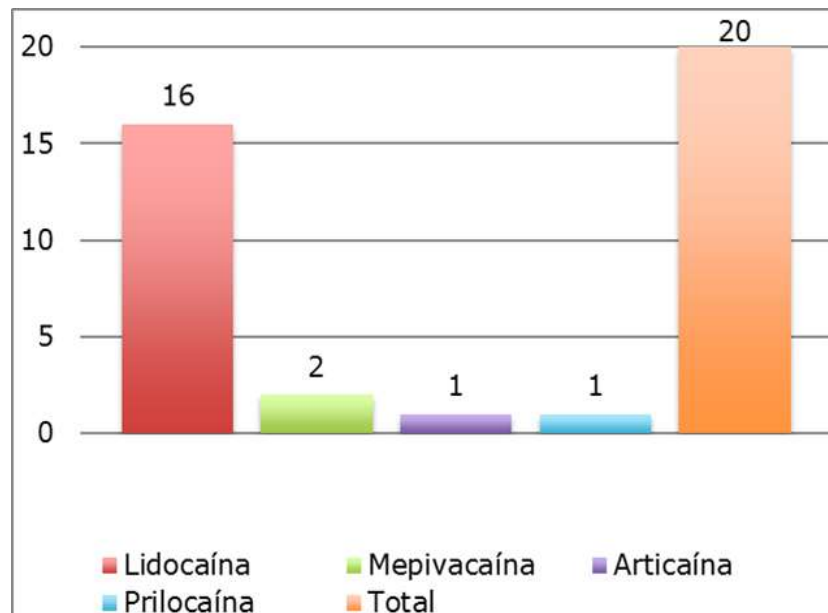
Esta pesquisa foi submetida ao Comitê de Ética em Pesquisa da FCRS, através da Plataforma Brasil, sendo aprovada pelo parecer consubstanciado no 1.035.441.

RESULTADOS

A amostra foi constituída de 13 pacientes do gênero feminino e 7 do gênero masculino, com idades variando entre 19 e 50 anos (média de 34,5 anos). A Figura 1 mostra os anestésicos mais utilizados, sendo que em 16 dos 20 pacientes foi utilizada a lidocaína a

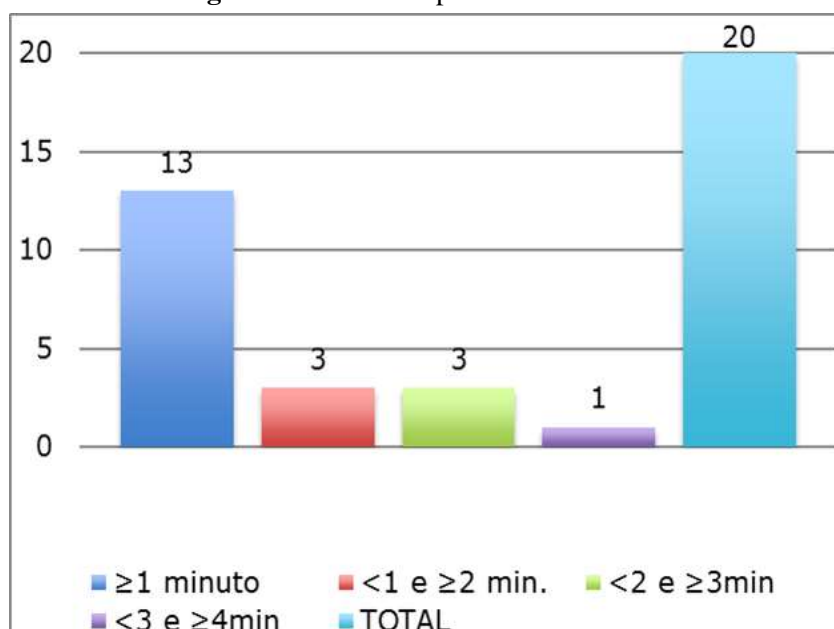
2% com adrenalina 1:100.000.

Figura 1. Gráfico de distribuição da amostra segundo o tipo de anestésico utilizado



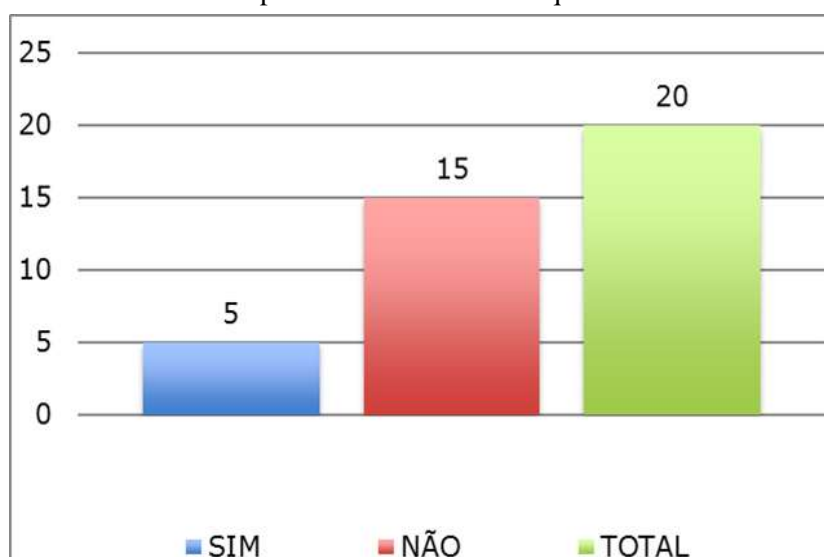
O início dos sintomas de anestesia aconteceu predominantemente no período de até 1 minuto a partir da injeção do anestésico (Figura 2).

Figura 2. Gráfico do período de Latência



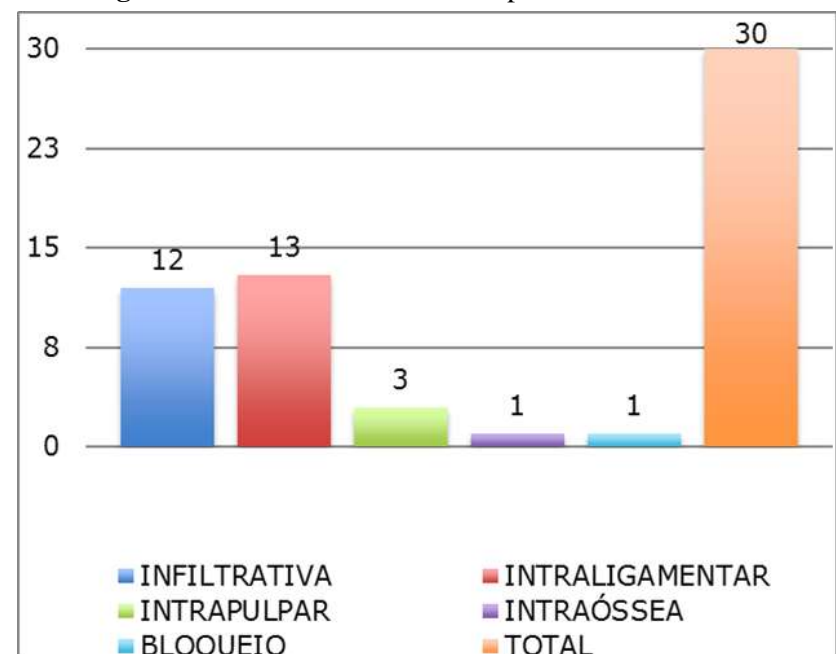
A maioria dos pacientes relatou dor em algum momento durante as exodontias, não sendo possível realizar o procedimento com a técnica de bloqueio executada (Figura 3).

Figura 3. Gráfico mostrando se foi possível realizar o procedimento com o bloqueio



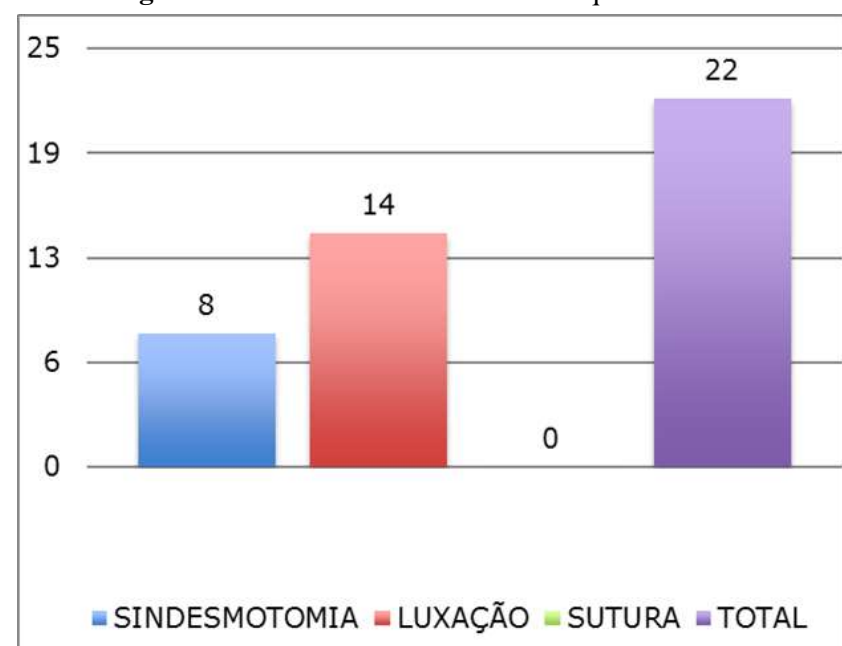
Devido a possíveis falhas no bloqueio do nervo alveolar inferior foi necessária a utilização de técnicas complementares, sendo as mais frequentes a infiltrativa, seguida da intraligamentar (Figura 4).

Figura 4. Gráfico das técnicas complementares realizadas



A maioria dos pacientes relatou dor no momento da luxação dentária, sendo seguido da sindesmotomia (Figura 5).

Figura 5. Gráfico sobre o momento em que sentiu dor



A quantidade média de tubetes anestésicos por paciente foi de 2,9 (DP 1,3) (Figura 6 e Tabela 1).

Figura 6. Gráfico do número de tubetes por paciente

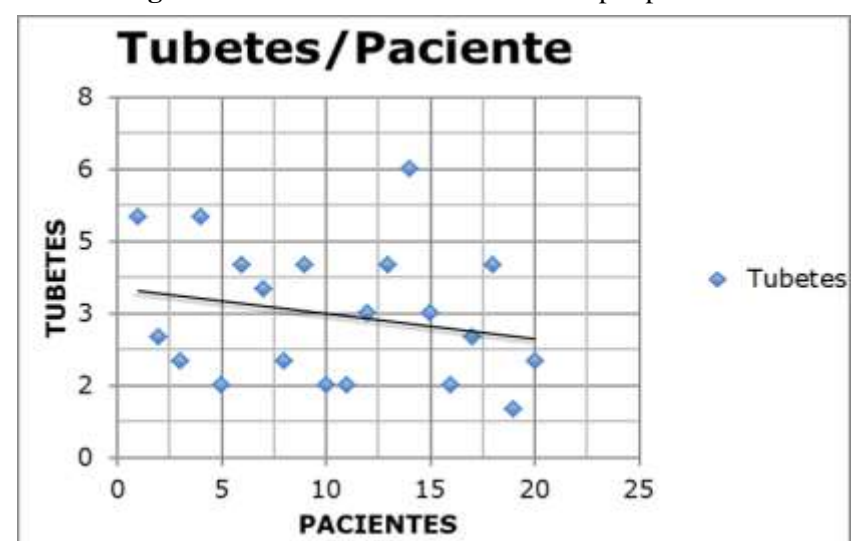


Tabela 1. Número de tubetes por paciente

Pacientes	Tubetes	mL
1	5	9
2	2.5	4.5
3	2	3.6
4	5	9
5	1.5	2.7
6	4	7.2
7	3.5	6.3
8	2	3.6
9	4	7.2
10	1.5	2.7
11	1.5	2.7
12	3	5.4
13	4	7.2
14	6	10.8
15	3	5.4
16	1.5	2.7
17	2.5	4.5
18	4	7.2
19	1	1.8
20	2	3.6
TOTAL	59.5	107.1
MÉDIA	2.9	5.3
DESVIO PADRÃO	1.3	2.4
VARIÂNCIA	1.8	6.1

DISCUSSÃO

O bloqueio do nervo alveolar inferior é indispensável para realização de procedimentos invasivos nos dentes inferiores. Para realização da técnica existem algumas opções, entre elas o bloqueio indireto do nervo alveolar inferior, que também bloqueia a transmissão nervosa dos nervos lingual e bucal, obtendo-se assim conforto operatório ao manusear tecidos moles como língua e mucosa jugal³.

O sucesso do bloqueio anestésico depende de alguns fatores, dentre eles os intrínsecos ao paciente, como por exemplo, a anatomia mandibular, e os inerentes a técnica⁷. O presente estudo mostrou um índice elevado de falhas, uma vez que 75% dos pacientes relataram dor durante o procedimento. As falhas do bloqueio do nervo alveolar inferior já foram motivo de investigação para diversos autores, mesmo empregando uma técnica apropriada, o fracasso ocorre em aproximadamente 30 a 45% dos casos⁵. No nosso estudo, o número de falhas pode ter sido mais elevado por se tratar de acadêmicos do 5º semestre, alguns dos quais realizando a técnica pela primeira vez, estando portanto, no início da curva de aprendizado. A

literatura afirma que a média de sucesso da técnica de bloqueio do nervo alveolar inferior com lidocaína e adrenalina é superior a 90% e que os profissionais que regularmente fracassam deveriam rever sua técnica⁸. Apesar das anestésias locais não apresentarem 100% de sucesso, a simples repetição da técnica, geralmente é eficaz⁹. As possíveis razões para os elevados percentuais de fracasso podem ser classificadas em: anatómicas, patológicas, farmacológicas, fisiológicas e por fim, uma técnica inadequada. Esta última seria a causa de falha mais comum e estaria relacionada a uma abertura de boca insuficiente (trismo), penetração imprópria da agulha (insuficiente ou excessiva) e pressão para iniciar o procedimento, quando o recomendável é esperar cerca de 3 a 5 minutos⁶. Quanto ao uso da solução anestésica, a escolha por lidocaína 2% com epinefrina 1:100.000 é a mais comum na prática clínica, tida como padrão ouro na literatura¹⁰. Outras opções ainda são usadas atualmente, a exemplo da articaína 4% com epinefrina, estudos relatam que apesar de a articaína ter uma melhor propriedade de difusão, estudos prévios mostram que não há diferença significativa quando se compara o uso da articaína 4% e da lidocaína 2% em bloqueio do nervo alveolar inferior¹¹. Em contrapartida, outros estudos, realizados concluíram que a articaína 4% com epinefrina 1:100.000 foi mais efetiva que lidocaína 2% com epinefrina 1:100.000 na infiltração bucal de molares inferiores¹².

Na nossa amostra, a grande maioria dos pacientes relataram sintomas de anestesia do lábio e língua logo após a realização da injeção anestésica, em concordância com os trabalhos de Matthews et al.⁸ (2009) e Tortamano et al.¹³ (2009). O adormecimento do lábio e da língua, rotineiramente usados pelos dentistas, nem sempre é sinônimo de sucesso no bloqueio, apesar de alguns trabalhos considerarem como critério para confirmação do BNAI, inclusive podendo obter resultado falso negativo¹⁴. Nesses casos, observa-se que apesar da anestesia em tecido mole estar presente, durante o procedimento o paciente poderá sentir dor.

Em relação ao momento do ato operatório em que houve relato espontâneo de dor pelo paciente, predominou o momento da luxação dentária, com fórceps ou alavanca. Isso pode ser indicativo de duas coisas: a anestesia em tecidos moles foi a adequada mas a profundidade de anestesia para os tecidos duros não foi suficiente, ou o paciente reagia à sensação de movimentação do fórceps/alavanca como sendo dor.

Na nossa amostra, a quantidade de tubetes utilizados por paciente variou entre 1 e 6. Segundo Malamed³ (2005), a aplicação de um tubete anestésico seria suficiente para a realização do BNAI. Na nossa amostra, a média de tubetes foi de quase 3 tubetes, ou 3 vezes mais do que o preconizado. No total, nos 20

pacientes da amostra, foram utilizados 59,5 tubetes, equivalente a 107ml, quando o ideal seria o uso de 20 tubetes (36ml). Esse possivelmente é o dado mais importante da nossa pesquisa, uma vez que a segurança no uso dos anestésicos locais está diretamente relacionada com a quantidade de anestésico infiltrada. O risco de toxicidade aumenta quando se utiliza uma maior quantidade de anestésico, além do risco inerente de injeção intravascular a cada nova introdução da agulha nos tecidos para complementação anestésica.

A causa mais provável da grande quantidade de anestésico utilizada foi a falha na técnica anestésica, necessitando injetar mais solução para compensar o bloqueio incompleto do NAI. Isso explica também a grande quantidade de técnicas anestésicas complementares utilizadas para a realização das exodontias, uma vez que, devido à falha do BNAI, novas injeções de anestésico tiveram que ser realizadas. Segundo Meechan et al.⁹ (2005) naqueles casos em que uma segunda injeção não for eficiente, uma técnica alternativa deve ser considerada. Uma das opções é a anestesia intraligamentar. A complementação anestésica pela técnica intraligamentar quase triplicou o sucesso de bloqueios NAI em pacientes com pulpite irreversível¹⁵. É mais seguro utilizar menor volume e executar corretamente a técnica anestésica, de forma a diminuir o risco de toxicidade e dar maior segurança para paciente e profissional, visto que anestésicos e vasoconstritores atuam no sistema nervoso simpático podendo ocasionar reações sistêmicas^{3,4,16,17}.

CONCLUSÃO

Através dos dados obtidos no presente estudo, foi possível concluir que:

1. A eficácia da técnica de BNAI realizada pelos alunos do 5o semestre do curso de Odontologia da FCRS foi de 25%.
2. Dos 20 pacientes avaliados, 15 relataram dor em algum momento do procedimento, correspondendo a 75% da amostra.
3. Nos 15 pacientes onde houve falha do BNAI, foram necessárias técnicas complementares de anestesia, sendo a mais utilizada a técnica intraligamentar, seguida pela infiltrativa.
4. A quantidade média de tubetes anestésicos utilizadas por paciente da amostra foi de 2.97 (+/- 1.37), quase 3 vezes mais do que o recomendado na literatura para a técnica.

REFERÊNCIAS

1. Fernandez C, Reader A, Beck M, Nusstein J. A prospective, randomized, double-blind comparison of bupivacaine and lidocaine for

- inferior alveolar nerve blocks. *J Endod.* 2005;31(7):499-503.
2. Marzola C. Anestesiologia. 2ª ed. São Paulo: Pancast editora; 1992. p.50-2.
3. Malamed SF. Manual de anestesia local. Rio de Janeiro: Elsevier; 2005. p. 55-86.
4. Khoury J, Townsend G. Neural blockade anaesthesia of the mandibular nerve and its terminal branches: rationale for different anaesthetic techniques including their advantages and disadvantages. *Anesthesiol Res Pract.* 2011;2011:307423
5. Potocnik I, Bajrović F. Failure of inferior alveolar nerve block in endodontics. *Endod Dent Traumatol.* 1999;15(6):247-51.
6. Madan GA, Madan SG, Madan AD. Failure of inferior alveolar nerve block: exploring the alternatives. *J Am Dent Assoc.* 2002;133(7):843-6
7. Milles M. The missed inferior alveolar block: a new look at an old problem. *Anesth Prog.* 1984;31(2):87-90.
8. Matthews R, Drum M, Reader A, Nusstein J, Beck M. Articaine for supplemental buccal mandibular infiltration anesthesia in patients with irreversible pulpitis when the inferior alveolar nerve block fails. *J Endod.* 2009;35(3):343-6.
9. Meechan JG, Howlett PC, Smith BD. Factors influencing the discomfort of intraoral needle penetration. *Anesth Prog.* 2005;52(3):91-4.
10. Rowson JE, Preshaw PM. The use of lignocaine in dental practice: results of a survey of a group of general and hospital dental practitioners. *J Dent.* 1997;25(5):431-3.
11. Oertel R, Rahn R, Kirch W. Clinical pharmacokinetics of articaine. *Clin Pharmacokinet.* 1997;33(6):417-25.
12. Mikesell P, Nusstein J, Reader A, Beck M, Weaver J. A comparison of articaine and lidocaine for inferior alveolar nerve blocks. *J Endod.* 2005;31(4):265-70.
13. Tortamano IP, Siviero M, Costa CG, Buscariolo IA, Armonia PL. A comparison of the anesthetic efficacy of articaine and lidocaine in patients with irreversible pulpitis. *J Endod.* 2009;35(2):165-8.
14. Cohen HP, Cha BY, Spångberg LS. Endodontic anesthesia in mandibular molars: a clinical study. *J Endod.* 1993;19(7):370-3.
15. Parirokh M, Sadr S, Nakhaee N, Abbott PV, Askarifard S. Efficacy of supplementary buccal infiltrations and intraligamentary injections to inferior alveolar nerve blocks in mandibular first molars with asymptomatic irreversible pulpitis: a randomized controlled trial. *Int Endod J.* 2014;47(10):926-33.
16. Ferreira MBC. Anestésicos Locais. In: Ferreira L,

Ferreira BC. Farmacologia para dentista. 2ª ed. Rio de Janeiro: Guanabara Koogan;1999.p. 104-18.

17. Hawkins JM, Moore PA. Local anestesia: advances in agentes and techniques. Dent Clin North Am. 2002;46(4):719-32, ix.

CONFLITO DE INTERESSES

Os autores declaram não haver conflitos de interesse.

AUTOR PARA CORRESPONDÊNCIA

João Paulo Bonardi

joao_bonardi@hotmail.com

Submetido em 23/08/2015

Aceito em 30/08/2015